Lane Medical Library

Ueber Meniskusverletzungen im Kniegelenk und eine neue Schnittführung zur Kniegelenkseröffnung.

INAUGURAL-DISSERTATION

ZUR

ERLANGUNG DER DOKTORWÜRDE

DER

HOHEN MEDIZINISCHEN FAKULTÄT

AN DER

FRIEDRICH-WILHELMS-UNIVERSITÄT
ZU BERLIN

vorgelegt von

Theodor Ufer,
approb. Arzt, aus Unter-Eggendorf.

Tag der Promotion: 15. August 1917.

Berlin 1918.
Druck von L. Schumacher, N. 4.

Der medizinischen Fakultät zu Berlin vorgelegt und zum Druck genehmigt.

Dekan: Herr Prof. Dr. Flügge.

Referenten: Herr Prof. Dr. Köhler.
Herr Prof. Dr. Flügge.

Sonder-Abdruck aus dem Archiv für klin. Chirurgie. Bd. 109. Heft 3.

Meinen lieben Eltern!

Digitized by the Internet Archive
in 2026

https://archive.org/details/IA40153524_0420

Die richtige Beurteilung der Verletzungen und krankhaften Veränderungen der Gelenke, denen als Verbindungsgliedern der einzelnen Extremitätenabschnitte eine wichtige Rolle zukommt, hat die Kenntnis ihrer Anatomie und ihres Mechanismus zur Voraussetzung. Je geringer die Umlagerung eines Gelenkes durch Weichteile, um so grösser die Möglichkeit einer direkten Verletzung — je geringer die Kongruenz der Gelenkflächen, und je grösser die an das Gelenk gestellten Anforderungen, um so mehr hat die dann zu erwartende Festigkeit des Bandapparates eines Gelenkes zu verhindern, dass indirekt einwirkende Gewalten sich an diesem erschöpfen.

Von allen Gelenken ist keines durch seine Grösse, seinen anatomischen Bau und durch die hohen Anforderungen, die an seine Haltbarkeit gestellt werden, in dem Masse begünstigt, durch Traumen direkter und indirekter Art Störungen zu erleiden wie das Kniegelenk. Und gerade die inneren Verletzungen dieses Gelenkes sind es, die infolge ihrer Mannigfaltigkeit eingehender Untersuchungen und Arbeiten bedurften, um die Verletzungen der einzelnen Gelenkbinnenteile diagnostisch richtig bewerten und mit Konjetzny heute sagen zu können, dass besonders die zunehmende Kenntnis der Meniskusverletzungen bei einem sehr grossen Teil der sonst mit der indifferenten Diagnose des „Dérangement interne“ als Notbehelf gezeichneten Gelenkverletzungen die Möglichkeit einer klaren Begriffsbestimmung und somit auch die Möglichkeit einer exakten Diagnose gegeben hat.

Als erster hat Bass im Jahre 1731 über zwei Beobachtungen von „verlängertem und aus seiner natürlichen Lage verschobenem Semilunarknorpel“ berichtet. Durch Fingerdruck liess sich dieser in den Gelenkspalt zurückbringen, um hierauf sogleich wieder hervorzutreten. Nach ähnlichen Beobachtungen von Bromfield 1773,

den Untersuchungen von Hey über „innere Verschiebung im Kniegelenk“ im Jahre 1803 und der Mitteilung eines Sektionsbefundes von Reid hat neben der im Jahre 1889 veröffentlichten Zusammenstellung von durch Operationsbefunde ergänzten Beobachtungen von Allingham die im Jahre 1892 erschienene Arbeit von v. Bruns über „die Luxation der Semilunarknorpel im Kniegelenk“ dieses Krankheitsbild aus der bis dahin unter dem Ausdruck „Dérangement interne“ zusammengefassten Bezeichnung aller Binnenverletzungen des Kniegelenkes herausgeschält, wobei dieser Ausdruck nach Franz König jene nach Gewalteinwirkung auftretenden Störungen bezeichnet, welche einen objektiv anatomisch nachweisbaren Hintergrund haben, nicht Knochenbruch oder Verrenkung, aber auch nicht nervöse, muskuläre oder anderweit ausserhalb des Gelenkes liegende Ursachen.

Auch in den letzten Jahren haben eine Anzahl von Arbeiten weitere Aufklärung gebracht in das bis in die 80er Jahre des vorigen Jahrhunderts noch recht umstrittene Gebiet der Meniskusluxationen, eine Bezeichnung, die v. Bruns für die Verletzungen des Meniskus im allgemeinen als unzutreffend zurückweist. Denn es handelt sich in den seltensten Fällen um eine Luxation, also um eine völlige oder ausgedehnte Lösung des Semilunarknorpels aus seinen Verbindungen mit Kapsel und Bandapparat.

Bevor ich auf das Wesen der Verletzungen selbst eingehe, halte ich es für angebracht, die anatomischen Verhältnisse insofern zu berühren, als ihnen bei der Besprechung der bestehenden Theorien und des Mechanismus der Meniskusverletzungen, sowie bei der klinischen Sichtung der zu erläuternden Fälle Bedeutung zukommt.

Mit Ausnahme geringer Rotationsbewegungen bildet das Kniegelenk ein einfaches Charniergelenk, dessen artikulierende Flächen sehr wenig Kongruenz zeigen, so dass es einerseits starker fixierender Bänder bedarf, andererseits aber eines zwischengelagerten Füllmaterials, um in jedem Stadium der Bewegung die Ungleichheit der Gelenkflächen ausgleichen und somit breitere Artikulationsflächen schaffen zu können. Neben den starken, die seitliche Einknickung und auch Aussenrotationen (Fritz König) verhindernden Seitenbändern sind es vor allem die beiden Kreuzbänder, die dem Gelenk eine ganz besondere Festigkeit verleihen und die Gelenkflächen in steter Berührung halten. Während das vordere Kreuzband bei einem Richtungsverlauf im gestreckten Kniegelenk von oben hinten lateral nach unten vorn medial sich der Innenrotation des Unterschenkels widersetzt, schützt das mehr senkrecht von

oben innen vorn nach unten aussen hinten ziehende hintere Kreuzband vor Ueberstreckung, wobei es durch die Verstärkungen der Kapsel in der Kniekehle, die Lig. poplitea, Unterstützung findet. Nach Zuppinger erfolgt die Streckung nicht durch das Einrücken eines grösseren Radiusvektor in die Richtung der Seitenbänder (zit. nach Bergmann), sondern durch Anschlag des vorderen Tibiarandes an die Facetten des Femurs. Schultze dagegen sieht in den Bändern und Muskeln allein die Ursache der Streckhemmung. Nur in Narkose und bei erschlaffter Muskulatur, wie bei wagrecht gelagertem Bein, stimmt er Zuppinger's Ansicht bei. In der Medianebene zieht ein dünnes Band, das Lig. mucosum sive Lig. plicae synovialis patellae, vom vorderen Teil der Fossa intercondyloidea femoris frei durch das Gelenk, um einesteils am unteren Rande der Patella, anderenteils am vorderen Ende der Linea intercondyloidea tibiae zu inserieren. Endlich bedürfen noch die Plicae alares, die mehr oder weniger fettreichen Kapselfalten, Erwähnung, die an der Vorderseite des Gelenkes das Lig. patellae propr. und die vordere Tibiagelenkfläche umlagern. Das Lig. mucosum soll nach Fritz König diese Fetteinlagerung enthaltenden Kapselfalten bei allen Bewegungen spannen, um durch entsprechende Einlagerung dieser in die seitlich des Lig. patellae propr. entstehenden Nischen die tieferliegenden Teile zu schützen. An der Festigkeit des Kniegelenkes haben ferner der Streckapparat, die Retinacula patellae, die Ausstrahlungen der Fascia lata an der lateralen Seite und die vom Musc. vastus medialis kommenden, in die Gelenkkapsel ausstrahlenden Verstärkungsfasern sowie die Beugemuskulatur einen wesentlichen Anteil.

Was den Schutz der Gelenkspalte des Kniegelenkes vor direkter Gewalteinwirkung betrifft, besteht ein wesentlicher Unterschied zwischen medialer und lateraler Hälfte. Während bei gestrecktem Kniegelenk im vorderen medialen Drittel zwischen Patella und Lig. collat. tib. ein Abtasten des Gelenkspaltes gut gelingt, ist das Gelenk in den zwei hinteren Dritteln vom medialen Seitenbande ab durch die Sehnen der Musc. sartorius, gracilis, semitendinosus und weiter hinten durch den Semimembranosus und inneren Kopf des Gastrocnemius gesichert.

Nun verschiebt sich aber beim Flektieren die Patella infolge der Rotationsbewegung der Tibia nach Schultze allmählich nach aussen, so dass sie bei starker Beugung nahezu dem äusseren Condylus femoris aufliegt. Da hierbei das mediale Seitenband und die Sehnen der inneren Muskeln, die gerade Verbindung zwischen Ursprung und Ansatz innehaltend, auch noch etwas dorsalwärts

rücken, wird die ganze vordere Hälfte der inneren Gelenkspalte von der Fossa intercondyloidea bis an das mediale Seitenband hin entblösst; denn das Retinaculum patellae ist nur ein dünner Fasernstrang, der meiner Ansicht nach wohl in zweiter Linie als Festigungsband des Gelenkes, aber kaum als Schutz der Gelenkspalte Erwähnung verdient.

An der Aussenseite liegen die Verhältnisse bedeutend günstiger; hier sind es die derben Ausstrahlungen der Fascia lata fem. bis an den Aussenrand der Patella heran, ferner das im Vergleich zu medial bei weitem stärkere Retinaculum patellae lat., das Seitenband, die Bicepssehne mit ihren Ausstrahlungen, der Musc. popliteus und gastrocnemius mit seinem lateralen Kopf und der Sehnen- und Bandapparat der Fossa poplitea. Beim Beugen wird der Schutz durch das nach Aussentreten der Patella ein nahezu vollkommener.

In der Gelenkspalte verlaufen die aus Bindegewebe und elastischen Fasern bestehenden, durch einen Ueberzug von Faserknorpel geglätteten, prismatischen und sichelförmigen Bandscheiben, von denen die innere einem etwas offenen C gleicht, weniger breit und hoch ist als die laterale und, im vorderen Bogen sich verjüngend, kurz vor ihrer vorderen ziemlich straffen, aber wenig starken Anheftungsstelle dicht vor der Fossa intercondyloidea tibiae anterior durch eine Faserbündelabzweigung, das Lig. transversum, mit dem Meniscus lat. in Verbindung steht. Die vordere Anheftung dieses an der Eminentia intercondyloidea tibiae liegt weiter dorsal als die des medialen, die hintere Insertion an der Fossa intercondyloidea post., im Bogen von hinten lateral an diese heranziehend, steht ferner mit den Lig. cruciat. post. und durch feste Sehnenstränge mit dem Musc. popliteus in Verbindung. Da dieser hintere Ansatz des lat. Meniskus etwas vor der hinteren Insertion des med. Meniskus — gleichfalls in der Fossa intercondyloidea tib. post. — gelegen ist, erlaubt die Gestalt des lat. Meniskus den Vergleich mit einem mehr geschlossenen C.

Gestattete an und für sich bei gleich starken und breiten Ansatzstellen das nähere Aneinanderrücken der Fusspunkte dem lat. Semilunarknorpel eine grössere Exkursionsfähigkeit, so kommt nach Schultze hinzu, dass der laterale Meniskus auf seinem ganzen Verlauf mit der äusseren Umgebung wenig verbunden und die Vereinigung mit der Kapsel locker ist. Schultze kommt zu dem Schluss, dass der lat. Meniskus auf der Tibia recht verschieblich ist, während der med. Meniskus im mittleren Drittel eine feste Verbindung mit dem inneren Seitenbande eingeht und

im hinteren Teil in strafferer und festerer Verbindung mit der Kapsel und der Tibia steht als vorn. Entgegen dieser Ansicht äussert sich 6 Jahre später Konjetzny: „Der med. Meniskus ist zweifellos viel freier beweglich als der lat. Vor allem ermöglicht die spitzwinkelige Knochenanheftung, sowie die freiere Verbindung mit der Gelenkkapsel besonders im vorderen Abschnitt eine Drehung um die basale Fläche, mit anderen Worten ein Umkippen, woran der lat. Meniskus durch seine flächenhafte Ausbreitung, seine Kreisform, seine breite Knocheninsertion und nicht zum wenigsten durch schleifenförmige Umfassung der ja an der hinteren Zirkumferenz des Meniskus vorbeiziehenden Sehne des Musc. popliteus gehindert wird".

Die festen breiten Ansätze des lat. Meniskus in der Linea intercondyloidea entsprechen durchaus seinem massiveren Bau, zumal sie schon infolge der nach aussen hin leicht abschüssigen, oft deutlich konvexen lateralen Tibiagelenkfläche bei Belastung und normaler Gelenkstellung einem stärkeren Zug des nach lateral hin abgleiten wollenden Meniskus Widerstand zu leisten haben. Die mediale Tibiagelenkfläche zeigt dagegen ausgesprochene Konkavität.

Die Bedeutung der Menisken liegt nach Zuppinger in folgendem: „Während am Knie die Bänder allein die Bewegungen leiten, entsprechen die Profile der Forderung, jene Bewegung einerseits nicht zu hindern und anderseits beständig so in Berührung zu bleiben, dass die führenden Bänder beständig aktionsfähig, d. h. gespannt seien. Beide Aufgaben der Profile werden erleichtert durch den knorpeligen Ueberzug der Profile und die Zwischenlagerung der Menisken. Beide dienen als Druckorgane und sind Korrelata zu den Zuorganen, den Ligamenten." Hieraus geht hervor, dass die Semilunarknorpel eine nicht unwesentliche Rolle spielen hinsichtlich der Fixation des Gelenkes, die bei teilweisem oder gänzlichem Mangel des Meniskus zweifellos Einbusse erleiden muss.

Bezüglich des Mechanismus des Kniegelenkes hat v. Bruns zwei durch die Menisken gtrennte Gelenke angenommen, ein menisko-tibiales und ein menisko-femorales. In diesem erfolgt die Winkelbewegung wie in einfachem Charniergelenk, im ersteren die Rotation, welche jedoch weder in völliger Streck- noch starker Beugestellung möglich ist, weil hierbei eine starke Spannung der Gelenkkapsel erfolgt, die die Semilunarknorpel am weiteren Ausweichen hindert, so dass diese durch die Kondylen festgepresst werden. Rotationsbewegungen sind demnach nur bei gebeugtem Kniegelenk möglich. Als Ursache hierfür gibt v. Bruns

die Entlastung der Menisken an, d. h. wenn die Bänder erschlafft sind.

Es sind aber Rotationsbewegungen auch bei belastetem, in mässiger Beugestellung befindlichem Kniegelenk ausführbar, und zwar deshalb, weil die Gelenkkapsel keiner Spannung unterliegt, und somit die Semilunarknorpel, wohl gleichmässig belastet, aber nicht durch die Kondylen festgepresst werden, sondern infolge Nachgebens der Gelenkkapsel ausweichen können. Diese Erklärung wird gleichzeitig Zuppinger's Untersuchungen gerecht, dass nämlich die Bänder dauernd in Spannung bleiben.

Was die Bewegungen im Kniegelenk betrifft, führt Zuppinger durch interessante Experimente den Nachweis, dass sich die Beugung im medialen sowie im lateralen Gelenkteil aus einer Rollung mit nachfolgender Gleitung der tibialen Gelenkfläche längs dem medialen Femurkondylus nach hinten zusammensetzt. Während aber medial aus gestreckter Stellung die Rollung bis zu einem Winkel von 12 bis 15 Grad erfolgt und dann die Gleitung einsetzt, hält die Rollung im lateralen Gelenkteil merklich länger, bis zu einer Beugung von 25 bis 35 Grad an, um hierauf gleichfalls durch Gleitung fortgesetzt zu werden. Hieraus folgt, dass bei der Flexion gleichzeitig eine Rotation der medialen Tibiaseite um die laterale herum erfolgt, deren Rotationsachse im hinteren, äusseren Teil des lateralen Gelenkes liegt, ein Umstand, der schon für sich allein bei gewaltsamer Fortsetzung der Rotation für grössere Wahrscheinlichkeit der Verletzung des medialen Meniskus spricht.

Vorzüglich hängt aber die Verletzungsart der Gelenkknorpel ab, sei es dass der innere oder äussere Semilunarknorpel betroffen wird, von der Stärke der Insertionen, der Festigkeit der Verbindungen der äusseren Knorpelzirkumferenz mit der Gelenkkapsel und dem Seitenband, sowie von der Widerstandsfähigkeit der Menisken selbst gegen Kompression und steht im indirekten Verhältnis zu ihrer Verschieblichkeit. Die durch direkte und indirekte Gewalteinwirkungen hervorgerufenen Verletzungen der Menisken sind denn auch mannigfaltig: Abreissung der Insertionsstellen an der Tibia, teilweise und seltener völlige Losreissung von der Gelenkkapsel nehmen den ersten Platz ein. Neben einfacher Lockerung an den Befestigungsstellen und Quetschungen finden sich ferner Längs- und Querrisse, Einrisse an der Konkavität, Bildung von zungenförmigen Lappen und Schlingen. Können sich diese Verletzungsformen noch kombinieren, so werden besonders bei häufiger Interposition der losgerissenen oder abnorm beweglichen Knorpel die schwersten Gestaltsveränderungen des Meniskus resultieren.

Der Mechanismus, der sich beim Zustandekommen der Meniskusverletzung abspielt, ist heute im grossen und ganzen geklärt. Schon Lossen sieht die hauptsächlichste Ursache in den Rotationen, welche die Knorpel verschieben können, und nimmt eine gewisse Prädisposition an, eine Schlaffheit der Bänder zwischen den Knorpeln sowie eine Lockerung ihrer Verbindung mit der Tibia. v. Bruns hat sich dann dahin geäussert, dass bei Forcierung der Rotation, die nur bei flektiertem Kniegelenk ausführbar ist, eine gewaltsame Anspannung der Semilunarknorpel erfolgt, da sich diese dabei mit den Femurkondylen auf der Tibiagelenkfläche verschieben, wo sie ziemlich fest fixiert sind. Die Spannung des Meniskus überträgt sich auf seine Insertion, die ausgerissen werden kann, und zwar dadurch dass das eine durch den Femurkondylus auf die Tibia angepresste Horn des Meniskus die Fortbewegung des anderen hemmt.

Vollbrecht ist der erste, der im Leichenversuch bei leicht gebeugtem Kniegelenk durch plötzliche Streckung aus starker Rotation des Unterschenkels eine nennenswerte Spannung des Meniskus erzielt hat.

Auf Grund der Feststellung Zuppinger's an Leichenversuchen, dass die Bänder im Kniegelenk dauernd in Spannung bleiben, kommt Bergmann zu dem Resultat, dass Lockerung des Bandapparates das Zustandekommen der Meniskusluxationen hindern würde, und erklärt den Verletzungsmechanismus gerade des inneren Meniskus an seiner vorderen Insertion derart, dass bei Flexion des Knies und Aussenrotation das hintere Horn des Meniskus durch den nach hinten rückenden inneren Femurkondyl zurückgedrängt wird und infolge der starken Anspannung des Knorpels eine Abreissung von der vorderen Tibiainsertion eintreten kann. Gleichzeitig ist die Möglichkeit vorhanden, dass dabei durch den nach hinten rückenden Femurkopf die hintere Ansatzstelle abgedrückt wird. Bergmann berücksichtigt ferner quere Einrisse, die durch Auseinanderdrängen der beiden Endpunkte des Meniskus entstehen und von Längsrissen begleitet sein können, ferner die durch stärkere Anpannung zustande kommenden Substanzquerrisse und Kompressionverletzungen bei gestrecktem Gelenk durch Herausdrängen der Menisken infolge ihres keilförmigen Querschnittes, wobei besonders die schwache vordere Insertion des inneren Meniskus abgerissen werden kann. Die gelockerten oder losgerissenen Knorpelteile rufen bei Interposition zwischen die Gelenkflächen die in klinischer Hinsicht imponierenden Einklemmungserscheinungen hervor.

Auch die bei weitem häufigere Verletzung des inneren Meniskus gegenüber dem äusseren hebt Bergmann hervor und findet

die Erklärung darin, dass bei Innenrotation des gebeugten Kniegelenkes die vordere Insertion des lateralen Semilunarknorpels bei der Rückwärtsbewegung dieses weniger gespannt wird als die Befestigung der Meniskuskonvexität an der Kapsel, weil sie selbst nicht am vorderen Punkte des Bogens liegt. Die Kapsel folgt nun dem Zuge des Meniskus in die Gelenkspalte, das vordere Meniskusende kann aber, wie oben erwähnt, dem Zuge folgend nachgeben, so dass schon stärkere Gewalteinwirkungen zum Abriss der vorderen Meniskushälfte nötig sein werden als wie am medialen Semilunarknorpel.

Nach Versuchen an der Leiche hat ferner Schultze ein klares Bild des Verletzungsmechanismus entworfen. Das Wichtigste, sofern es sich von Bergmann's Arbeit unterscheidet, sei hier in Kürze erwähnt. „Die Zerquetschung der Knorpel kommt nur selten vor und findet ihre Erklärung einmal durch Stauchung bei durchgedrücktem Kniegelenk und stärkster Spannung des gesamten Gelenkapparates, wobei es nicht nur zur Ruptur des Meniskus sondern auch zu grösseren Zerstörungen an den Gelenkflächen kommen wird, das andere Mal durch plötzlichen Uebergang von stärkster Beugung in äusserste Streckung. Die hierbei erfolgte Ueberstreckung wird durch Kompression der Menisken an ihren vorderen Insertionen eine Ruptur zur Folge haben. Nachteilig ist hierbei für den inneren Meniskus die Unmöglichkeit des Ausweichens, für den äusseren die grössere Angriffsfläche.

Für die bei weitem grösste Anzahl der Meniskusschädigungen sind die durch Quetschung und Zerrung wirkenden Rotationsverletzungen verantwortlich. Der Verletzungsmechanismus ist verschieden je nach dem Grade der Flexion und der Richtung der forcierten Rotation.

A. Aussenrotation: 1. Bei starker Flexion wird der innere Meniskus infolge Abdrängens seines hinteren Endes durch den nach hinten rückenden medialen Femurkopf gespannt und von seiner Verbindung mit dem dem Rotationszug nach vorne folgenden medialen Seitenband abgerissen. Ist seine Anheftung an diesem aber eine weniger feste, so wird durch Uebertragung des Zuges auf die beiden Meniskushörner die vordere Insertion infolge ihrer geringeren Festigkeit ausreissen. Angespannte Muskulatur und Belastung spielen hierbei eine wesentliche Rolle.

Bei sehr plötzlich einsetzender starker Beugung und Aussenrotation, vorzüglich bei fest aufeinander gepressten Gelenkflächen, kommt es zu einer direkten Abquetschung der hinteren Insertion zwischen hinterer Tibiakante und Femurkondyl, häufig kombiniert mit Querriss.

Dass bei Aussenrotationen die Verletzung des lateralen Meniskus durch Quetschung und Zerrung kaum in Betracht gezogen zu werden braucht, beruht auf seinen vorn und seitlich bei weitem weniger festen Anheftungen, die ihm ein Ausweichen nach lateral gestatten, und auf der geringeren Verschiebung der äusseren Gelenkflächen untereinander bei der Rotation, so dass die viel näher aneinander liegenden Fusspunkte des lateralen Meniskus nicht in dem Masse gespannt werden können.

2. Auch bei geringer Flexion des auswärts rotierten Kniegelenkes sind Belastung und Muskelzug zum Zustandekommen einer Verletzung von Bedeutung. Wieder ist es der innere Meniskus, der durch den Femurkondyl nach medial gegen das maximal gespannte Seitenband gepresst wird und rupturieren kann.

B. Die gewaltsame Innenrotation gefährdet besonders den äusseren Semilunarknorpel, dessen Verletzungsart wieder von dem Grade der Flexion abhängt.

1. Bei starker Beugung des Kniegelenkes verläuft der Verletzungsmechanismus des lateralen Knorpels in ähnlicher Weise wie der des medialen bei Aussenrotation. Da jedoch der laterale Knorpel infolge seiner grösseren Verschieblichkeit etwas besser ausweichen kann (er ist am Seitenbande nicht fixiert), werden seine durch den aufgepressten, nach hinten verschobenen Femurkopf angespannten Insertionen seltener abreissen.“ Hierbei ist meiner Ansicht nach die schwächere vordere Insertion mehr gefährdet gegenüber der breiteren hinteren, die ausserdem noch eine Verbindung mit dem Lig. cruciat. post. eingeht, so dass auch lateral die Lösung des vorderen Hornes häufiger eintreten wird.

„Die bei der Innenrotation bestehende Gefahr der Verletzung für den inneren Meniskus ist im allgemeinen nicht so bedeutend, da die Ueberdrehung des Unterschenkels nicht bis zur übermässigen Anspannung der Insertionen fortgeführt werden kann und das Andrängen des Meniskus an das stark gespannte Seitenband bei der Innenrotation wegfällt.

2. Schliesslich können bei Fortsetzung der Beugung des bereits nach innen rotierten Kniegelenkes, besonders bei plötzlichem Beginn der Bewegung, Querrisse des durch den Femurkopf nach vorn gerissenen lateralen Knorpels die Folge sein, da ein Abriss der hinteren Insertion dank ihrer Festigkeit weniger leicht zustande kommt.“

Schultze ist es bei seinen Leichenversuchen niemals gelungen, wirkliche Zerreissung hervorzurufen. Er ist der Ansicht, dass seine Versuchsanordnungen der starkwirkenden Muskelkraft und

Belastung entbehrten, und legt ganz besonderen Wert auf die unwillkürliche Gegenbewegung, die das Bein instinktiv im Sinne der Streckung auf kürzestem Wege in die normale Lage zu bringen versucht. Durch Nachahmung dieser unwillkürlichen Widerstandsbewegungen im Leichenexperiment konnte er dann eine ganze Reihe fester Einklemmungen hervorrufen, die in vivo durch Mitwirkung der Muskelkraft und der Belastung zu Meniskusverletzungen geführt hätten.

Es ist selbstverständlich, dass die nach obigen Versuchsanordnungen rekonstruierten schweren Meniskusverletzungen mit mehr oder minder ausgedehnten Ablösungen von der Kapsel einhergehen werden, so dass der Meniskus nicht mehr bogenförmig am Rande der Gelenkfläche verläuft, sondern der von seiner Umgebung losgerissene, an einem Ende noch festsitzende Teil gleich einem Pendel teils ausserhalb des Gelenkspaltes erscheint, teils nach innen sich schlagen kann, um hier, erfasst von den in Kontakt befindlichen Gelenkflächen, die bekannten Einklemmungserscheinungen hervorzurufen, wobei er selbst Quetschungen und Zerrungen ausgesetzt sein und direkt gewalzt werden kann. Und gerade abnorm bewegliche oder losgerissene Enden der vorderen Meniskushälften werden besonders diesen sekundären Schädigungen unterworfen sein, weil bei der Streckung der Femur infolge seiner weniger stark gekrümmten vorderen Gelenkfläche plötzlich in grössere Berührungsfläche mit der Tibia tritt, so dass ein Ausweichen des seiner Kapselanheftung entbehrenden, bei der Beugung haltlos in die Tiefe des Gelenkspaltes getretenen Meniskusteiles nicht immer erfolgen wird, und somit eine Beeinträchtigung der Streckung resultiert.

Eine eigentümliche Verletzungsform bilden die Längsrisse, bei denen der Länge nach gelöste Streifen gleich der Sehne eines Bogens quer über die Gelenkflächen ziehen oder auch, der Kompression dieser entgleitend, hart an der Linea intercondyl. die unmittelbare Verbindung der beiden Meniskusinsertionen darstellen (Meniscus bipartitus nach Steinmann).

In neuerer Zeit hat Konjetzny zur Beweisführung, dass bei Aussenrotationen fast ausschliesslich der Meniscus med. geschädigt wird, Kniegelenke in Aussenrotation in Formalin gehärtet und dann eröffnet. Es zeigte sich, dass der innere Meniskus sehnenförmig ins Gelenk hineingezogen war, wobei die an ihm haftende Gelenkkapsel gleichfalls dem Zuge Folge leistete, so dass an der inneren Gelenkspalte von aussen her eine deutliche Einziehung zu fühlen war. Auf diesen anatomischen Befund baut Konjetzny seine Erklärung des Mechanismus der medialen Meniskusverletzung

auf. Den grössten Nachdruck legt er auf eine rasche Streckung des gebeugten und aussenrotierten Unterschenkels, die sehr schnell eintreten wird infolge ihrer reflektorischen Auslösung während des Unfalles. Der innere Semilunarknorpel und der aussenrotierte Unterschenkel werden bei der rasch erfolgenden Streckung nicht mehr so schnell in die natürliche Lage zurückgeführt werden können, der Meniskus wird zwischen Femurkopf und Tibia eingeklemmt. Die weitere Folge ist die Lösung des Meniskus von der Gelenkkapsel, die bei Streckung des Gelenkes angespannt und demgemäss aus dem Gelenkspalt herausgezogen wird. Je stärker die Aussenrotation und je plötzlicher und kraftvoller die Streckung, desto ausgedehnter die Meniskuslösung von der Kapsel, und desto beweglicher wird der betreffende Meniskusabschnitt. Eine Meniskusverletzung, hervorgerufen durch indirekte Gewalteinwirkung, ist demnach an die Summe von Rotation — nach aussen für den inneren, nach innen für den äusseren Meniskus —, Beugung, Muskelzug, Belastung und unwillkürlicher Gegenbewegung im Sinne einer Streckung geknüpft.

Dass in der Mehrzahl der Fälle das Trauma als ursächliches Moment beschuldigt werden muss, erkennen alle Autoren einheitlich an. Die verletzende Gewalt, die zur indirekten Meniskusverletzung führt, ist eine rotierende und greift entweder am gebeugten Unterschenkel an, wobei der Oberschenkel fixiert ist oder auch der Drehung nicht schnell genug Folge leistet, oder der Körper selbst überträgt seine Bewegung auf den Oberschenkel, während der im Moment des Unfalls gebeugte Unterschenkel, gehindert in seiner freien Bewegung, der aufgedrungenen Drehung nicht nachkommen kann. Gleichzeitig lastet das Körpergewicht auf dem betreffenden Bein, wobei der durch den Schmerz im Kniegelenk Gewarnte alle seine Muskelkraft aufbietet, um einerseits der torquierenden Gewalt entgegenzuwirken und andererseits nicht zu Boden zu stürzen. Der Betreffende knickt schliesslich häufig im Kniegelenk ein und fällt zuweilen noch auf dasselbe. Hierbei sei jedoch erwähnt, dass das Hinfallen eine Folge der Gleichgewichtsstörung ist, und nichts mit der zur Meniskusverletzung führenden mechanischen Veranlassung zu tun hat.

Bei gestrecktem Unterschenkel sind es lediglich Gewalteinwirkungen, die in der Längsrichtung des Beines auf das Kniegelenk einwirken und dasselbe komprimieren (wie Fall auf die Füsse bei gestrecktem Kniegelenk). Auch plötzlich erfolgte, gewaltsame Streckung im Sinne der Ueberstreckung mag vereinzelt zu Meniskusverletzungen führen (wie Vorschnellen des Unterschenkels aus der Hockstellung oder energisches Treten gegen einen Widerstand,

der im letzten Moment zurückweicht, und der Unterschenkel mit Gewalt ins Leere tritt).

Die häufigsten Unfälle, die bei gebeugtem Kniegelenk durch Rotationsbewegung des Unterschenkels zustande kommen, ereignen sich im täglichen Beruf: Sturz vom Gerüst, von der Treppe, Wenden von beladenem Karren, Ausgleiten bei fixiertem Fuss, Abspringen von der fahrenden Bahn. In zweiter Linie verdient die sportliche Betätigung als mechanische Veranlassung Erwähnung. Tennis-, Fussballspiel und besonders das Skilaufen stellen durch plötzlich ausgeführte Drehungen auf der Stelle, Richtungsänderungen im schnellen Lauf, Stösse gegen den Ball, forzierte Christiania- und Telemarkschwünge und Stürze aller Art infolge Hemmung und Auseinandergleitens der Skispitzen und Nachvornefallens des in der Bewegung verharrenden Körpers die Mechanik des Kniegelenkes auf stärkste Proben.

Ereignen sich schon die Unfälle, welche Meniskusverletzungen zur Folge haben, im Berufsleben, bei sportlicher Betätigung und infolge von Gelegenheitsursachen trotz gewohnter Tätigkeit, bekannter Umgebung und grösstenteils auch bei Tageslicht, so wird davon noch mehr die Truppe im Felde betroffen werden, an deren körperliche Leistungsfähigkeit bedeutend höhere Ansprüche gestellt werden, und die sich im wenig oder völlig unbekannten, oft grundlosen, oft trichterartig zerwühlten Gelände, belastet durch Material oder eigene Ausrüstung, bei jedem Wetter und fast ausschliesslich bei Nacht zu bewegen hat. Als Truppenarzt bei der Infanterie, der schon mittelschwere Krankheitsfälle bald aus den Augen verliert, ist es mir leider nicht möglich gewesen, mit Ausnahme meines eigenen Krankheitsfalles (Fall 6) über weitere Fälle von Meniskusverletzungen aus dem Felde zu berichten; auch die Literatur bringt bis zum heutigen Tage nichts hierüber.

Diesen auf indirekte Traumen zurückzuführenden Verletzungen gegenüber nehmen die durch direkte Gewalteinwirkung hervorgerufenen einen verschwindend kleinen Raum ein. Stimmt Konjetzny dieser von den Autoren allgemein anerkannten Tatsache bei, jedoch nur in den den medialen Meniskus betreffenden Fällen, so nimmt er bezüglich des lateralen einen besonderen Standpunkt ein. Während Bergmann und Vollbrecht durchaus überzeugt sind, dass noch ein guter Teil der angeblich durch direkte Traumen entstandenen Meniskusverletzungen vielmehr indirekten Traumen zur Last fällt, sagt Konjetzny wörtlich: „Verletzungen durch direkte Gewalt spielen bei Verletzungen des lateralen Meniskus die Hauptrolle. Hier sind ausserdem Stauchungen des Meniskus zwi-

schen Tibia und Femur von grosser Bedeutung usf.“ Nach obigen Ausführungen über die Anatomie des Kniegelenkes sind in dieser Hinsicht nur die vorderen Meniskushälften, medial und lateral der Patella bei gebeugtem Gelenk gefährdet. Berücksichtigt man ferner, dass die Patella bei der Beugung nach aussen rückt, so ergibt sich auch hier wieder eine Benachteiligung des inneren Meniskus. Das Trauma braucht keineswegs ein schweres zu sein (Schultze), es muss nur mit kleiner Angriffsfläche gerade in den klaffenden Gelenkspalt treffen, um den Meniskus verletzen zu können, der besonders medial, da hier die Gewalt direkt auf die Insertion wirken kann, durch Schlag, Stoss oder Fallen auf scharfe Kante abgerissen werden kann. Erwähnung verdient ein von Boucher beschriebener Fall von Luxation des inneren Meniskus durch Hufschlag. Der Mann wurde durch Exstirpation desselben wieder dienstfähig. In einem anderen Fall wurde der äussere Meniskus durch Hufschlag geschädigt. Dieser Verletzungsart wären ferner dauernde Berufsschädigungen anzugliedern, bei denen bei häufigem Knien, wobei gerade die vordere mediale Tibiakante durch die Unterlage gedrückt wird, die vordere Insertion des inneren Knorpels gequetscht und endlich durch ein geringfügiges Trauma abgerissen werden kann.

Diese Fälle leiten zu denjenigen über, bei denen der Unfall so unbedeutend ist, dass ein Zweifel am Trauma als einzigem ätiologischen Moment der Verletzung gerechtfertigt erscheint, und man zur Annahme einer individuellen Prädisposition gedrängt wird. Noch mehr wird diese Ansicht bestärkt durch in der Literatur berichtete Fälle, bei denen die Meniskusverletzung ohne jegliches Trauma zustande kam. v. Bruns berichtet über einen derartigen Fall von „Spontanluxation“, bei dem bei der Nachuntersuchung 6 Jahre nach partieller Exstirpation des Meniskus wegen Luxation desselben — am gesunden Bein an der Aussenseite des Gelenkspaltes bei Bewegungen ein Körper unter einem hin und wieder wahrnehmbaren Ruck vorsprang. Verantwortlich hierfür seien wechselnde Stärke und Resistenz der Menisken; hervorgerufen könne die Verletzung werden durch besondere Exkursionsweite der Rotationsbewegung. Bergmann äussert sich über die Prädisposition dahin, dass diese niemals durch Kapsel- und Bänderdehnung bedingt sei, da für das Zustandekommen der Meniskusverletzung im Gegenteil eine straffe Bandverbindung nötig ist. Körber steht gleichfalls auf dem Standpunkt, eine Disposition annehmen zu müssen, und berichtet über einen interessanten Fall, der nach einer Operation von rechtsseitiger, durch Velounfall zustande gekommener

Meniskofissur im Jahre 1904 fünf Jahre später wegen genau der gleichen Verletzung am linken inneren Meniskus durch blosses Niederknieen abermals zur Operation kam.

Körber gibt auch die Möglichkeit einer „Spontanruptur“ zu, analog der von v. Bruns bezeichneten Spontanluxation. Untersuchungen über das Zustandekommen dieser stammen aus neuerer Zeit von Steinmann; es findet sich hierbei gegen die Rissstelle hin im Meniskusgewebe ein rarefizierender Prozess, welchen Steinmann bei Anwesenheit einer Leukozyteninfiltration als disponierenden Prozess anspricht und als Meniscitis dissecans bezeichnet. Konjetzny's Ansicht läuft dahin aus, dass es sich fast ausnahmslos um die Verletzung eines normalen Gelenkes handelt und die Ursache der Verletzung daher in der Regel nicht in einem prädisponierenden pathologischen Zustande zu suchen ist.

Hinsichtlich der Beteiligung des inneren und äusseren Meniskus an der Verletzung resultiert aus der Statistik die bedeutend häufigere Verletzung des inneren Meniskus. Das Verhältnis zwischen innerem und äusserem Semilunarknorpel ist nach v. Bruns 3 : 1, nach Vollbrecht 2 : 1, nach Bovin 6 : 1, nach Körber sogar 9 : 1. Die Ursachen der überwiegenden Verletzung des medialen Meniskus liegen in seiner strafferen Befestigung, die ein Ausweichen weniger gestattet als beim lateralen Meniskus. Ausserdem liegt seine vordere Insertion unmittelbar an der vorderen Tibiakante, auch ist der vordere Abschnitt dünner und zarter. Blecher erwähnt ferner die grössere funktionelle Beanspruchung. Der laterale Meniskus hingegen bietet infolge seiner mehr ringförmigen Gestalt, seiner dicht nebeneinander liegenden Fusspunkte und seiner grösseren Verschieblichkeit nicht so leicht einen Angriffspunkt bei der Drehung als der mediale Meniskus. Auch läuft die Rotationsachse durch den lateralen hinteren Gelenkabschnitt.

Das Verhältnis der Verletzungsart des Meniskus hält sich medial und lateral ungefähr das Gleichgewicht. Abrisse an der vorderen Insertion kommen am häufigsten vor, an zweiter Stelle Abrisse an der hinteren Insertion, schliesslich Quer- und Längsrisse, abnorme Beweglichkeit durch Lockerung der Verbindungen und sonstige oben erwähnte Veränderungen. Ueber eine von diesem Verhältnis abweichende Beobachtung von 17 Operierten berichtet Körber. Dabei fand sich 9mal eine Längszerreissung des Meniskus. Vulpius hält nicht den seitlichen Abriss, sondern den auf der Höhe der Konvexität für häufiger. Erwähnung verdienen ferner 19 Fälle mit totaler Ablösung des medialen Meniskus von der Gelenkkapsel unter einer Gesamtzahl von 39 ausschliesslich den medialen Meniskus betreffenden Verletzungen Konjetzny's.

Für die Mehrzahl der Fälle ist das Krankheitsbild ein typisches. Im Moment des Unfalles tritt ein heftiger, plötzlich einsetzender Schmerz auf, der bald langsamer, bald schneller abklingt. Bei direkter Verletzung ist er bedeutend heftiger, als die Geringfügigkeit der Gewalt annehmen liesse, und wird auch meistens in das Kniegelenk selbst verlegt. Nicht immer kommt es unmittelbar nach dem Unfall zur Funktionsstörung. Der Verletzte vermag entweder noch kurze Entfernungen mühsam zurückzulegen, oder die Belastung der Extremität ist infolge des starken Schmerzes unmöglich. Kommt es später oder unmittelbar beim Unfall zur Interposition des abgelösten Meniskusabschnittes zwischen die Gelenkflächen, so resultiert sofort eine Funktionsstörung, wobei sich der Unterschenkel in federnder Fixation bei leichter Beugestellung befindet, oder aber nur die Streckung ist behindert, je nachdem der Meniskus fest eingeklemmt ist oder durch Verlagerung in die Tiefe des vorderen Gelenkspaltes der Streckung im Wege steht. Analog wären Fälle von behinderter Weiterbeugung zu erklären. Nach Blecher ist die Streckbehinderung teils mechanischer Natur, teils aber auch sicher durch die reflektorische Muskelanspannung bedingt. Diese Fixation, wenn sie vorhanden, ist ein wichtiges Symptom der abnormen Verlagerung zwischen die Gelenkflächen. Von der Art der fixierten Beugung oder Streckung oder noch möglichen Beugung kann nach Bergmann auf die Art der Meniskusverletzung nicht geschlossen werden. Blecher hält hingegen die seitliche Abreissung mit Interposition des abgerissenen Meniskus für wahrscheinlich, wenn die sofortige Fixierung in Beugestellung mit Druckschmerz am Gelenkspalt im Laufe von zwei Wochen nicht völlig verschwindet. Vielfach löst sich die Einklemmung selbständig durch vorsichtig vorgenommene passive oder aktive Bewegungen, anderenfalls kommen die Fälle wegen fortbestehender Bewegungsstörung zur Operation. In der Folgezeit schwillt das Kniegelenk mehr oder weniger an. Ein allmähliches Auftreten der Schwellung spricht für eine Arthritis serosa; ist sie dagegen rasch erfolgt, handelt es sich um Hämarthros. Genau im Gelenkspalt lokalisierte Druckschmerzhaftigkeit ist ein ziemlich konstantes und dann sicheres Symptom, das sich Kojetzny besonders bei Aussenrotation (also den medialen Meniskus betreffend) gut bewährt hat. Als wichtiger Palpationsbefund findet sich ferner an der Seite des verletzten Meniskus entweder eine Verbreiterung des Gelenkspaltes, wenn sich die Lageveränderung des Meniskus vorzüglich im Inneren des Gelenkes abspielt, oder eine zuweilen aus dem Gelenkspalt hervorragende Geschwulst. Diese kann hervorgerufen sein durch den nach aussen verlagerten Meniskusteil oder

auch durch eine sich weich anfühlende Schwellung, bestehend aus Bluterguss und Infiltration. Schmerz bei passiver Adduktion des gestreckten Unterschenkels spricht für Verletzung des medialen, bei Abduktion für den lateralen Meniskus. Dieses Symptom lässt sich aber nicht konstant auslösen. Ebenso ist die Rotation nach auswärts für den inneren, nach einwärts für den äusseren Meniskus nicht immer schmerzhaft. Lassen sich Bewegungen im Gelenk ausführen, so ist meist Knacken zu beobachten, ein Symptom, das für die Diagnose jedoch nicht massgebend ist.

Kann zwar durch Ruhigstellung und entsprechende Behandlung Heilung erfolgen, in den meisten Fällen aber, besonders bei Beanspruchung des Gelenkes, geht das Krankheitsbild in ein chronisches Stadium über, dem v. Bruns die Bezeichnung der „habituellen Luxation“ gegeben hat. Es bleibt häufig ein chronischer Reizzustand im Gelenk bestehen: das Gelenk ist geschwollen. Bisweilen ist der Erguss sehr gering und wird allmählich resorbiert. Bei angestrengter Beanspruchung des Beines treten Schmerzen auf, über leichte Unsicherheit im verletzten Gelenk wird meist geklagt. Der Patient geht wieder zeitweise ungehindert und schmerzfrei seiner Arbeit nach, bis er plötzlich infolge eines geringfügigen Anlasses, der ihm oft gar nicht zum Bewusstsein kommt, wohl aber meist in einer abnormen Bewegung des Unterschenkels gegen den Oberschenkel besteht, wie es beim Ausgleiten, schnellen Umdrehen, Aufstehen oder Treppensteigen möglich ist, durch einen heftigen, stechenden Schmerz an der betreffenden Seite des Kniegelenkes wie beim ersten Unfall übermannt, allein auf das gesunde Bein sich stützt, ja zuweilen umsinkt. Der Unfall ist zeitweilig von einem Krachen im Kniegelenk begleitet, das selbst häufig in leichter Beugung festgestellt ist. Am Gelenkspalt der schmerzhaften Seite ist entweder eine Vertiefung oder Hervorwölbung zu palpieren, die als länglicher, schmaler, oft etwas beweglicher, harter Körper imponiert.

Der Versuch passiver Bewegung, besonders der Streckung, wird infolge starker Schmerzhaftigkeit bald aufgegeben. Auch in diesem Stadium der chronischen Einklemmung kann die Fixation des Gelenkes bestehen bleiben und zur Operation zwingen. Meistens jedoch erfolgt, wenn die Schmerzen etwas abgeklungen sind, durch vorsichtig begonnene passive oder rotierende oder auch in der Exkursionsbreite allmählich zunehmende, selbsttätig ausgeführte Bewegungen, zuweilen durch Drücken auf eine vorgewölbte Stelle des Gelenkspaltes, eine Lösung der Einklemmung, und volle Beweglichkeit ist wieder möglich. Oft ist der Schmerz im Gelenk

noch so bedeutend, dass sich der Patient auf einige Tage Schonung auferlegen muss. In vielen Fällen erfolgt kaum eine ausgesprochene Einklemmung, die Erscheinungen gehen bald vorüber. Doch auch in diesen leichten Fällen ist die Druckempfindlichkeit des betreffenden Semilunarknorpels erhöht. Bei geringfügiger Einklemmung wird diese vielfach, bei schwererer stets als Folge des Reizzustandes von einem im Verlauf von Stunden langsam zunehmenden Gelenkerguss begleitet, der nur allmählich resorbiert wird, bei häufiger Einklemmung hingegen kaum völlig schwindet. Allen diesen Fällen von chronischer Einklemmung ist eine mehr oder minder hochgradige Atrophie der Kniestreckmuskulatur eigen. In wenigen Worten ausgedrückt handelt es sich hier um das abgeschwächte Krankheitsbild der ersten Meniskusverletzung.

Diese Zustände wiederholen sich bei beschwerdefreiem Intervall unregelmässig nach Tagen, Monaten, vereinzelt auch nach Jahren, können aber anderseits bei sehr häufigem Auftreten (wie bei einem von v. Bruns berichteten Fall 6mal am Tage) zu dauernder, völliger Funktionsstörung mit den Erscheinungen einer Arthritis deformnas führen, die aber auch, mehr lokalisiert, schon in Fällen weniger häufiger Einklemmung infolge eines bestehenbleibenden Reizzustandes im Gelenk hervorgerufen und bei der Operation als Nebenbefund erhoben wird.

Vertritt Bergmann den Standpunkt, „dass die Meniskusverletzungen ein gut abgegrenztes Krankheitsbild bieten, charakterisiert durch eine grosse Anzahl von Symptomen, bei deren genauer Berücksichtigung die Diagnose mit Sicherheit zu stellen ist“, so gibt es anderseits zweifellos Fälle, die ein Schwanken in der Diagnosestellung gerechtfertigt erscheinen lassen, ja bei denen sogar Irrungen möglich sind. Frische Meniskusverletzungen zeigen in erster Linie die Symptome der Distorsio genu. Sind nun typische Merkmale, die für den Meniskus zwar sprechen, aber auch fehlen können, nicht vorhanden oder infolge des prallen Gelenkergusses nicht zu erheben, so wird für die erste Zeit nur eine Wahrscheinlichkeitsdiagnose möglich sein. Die Entstehungsgeschichte ist für die Tatsache der Meniskusverletzung neben dem wichtigsten, fast stets vorhandenen Symptom der zirkumskripten Druckempfindlichkeit im Bereich der Gelenkspalte als richtungsgebendes Moment von grosser Bedeutung. Im Zweifelsfalle wird man gut tun, hinsichtlich der Behandlung eine Meniskusverletzung anzunehmen.

Da nun auch bei den ersten chronischen Einklemmungen in vereinzelten Fällen die Differentialdiagnose gewisse Zweifel offen

lässt, ist die Röntgenographie als diagnostisches Hülfsmittel mit Recht herangezogen worden. Wenn diese nach den Erfahrungen von Autoren wie Konjetzny, Körber u. a., zwar ein negatives Resultat ergibt, so ist dadurch immerhin etwas gewonnen, insofern knöcherne Fremdkörper ausgeschlossen werden können. Schwarz hingegen beobachtete auf der Röntgenplatte eine erhebliche Verschmälerung der Gelenkspalte auf der verletzten Seite sowie Subluxationsstellung des Schienbeins, während die Gelenkspalte auf der gesunden Seite etwas verbreitert schien. Unter fünf Fällen mit dieser Beobachtung ergab die Operation 3mal eine Meniskusverletzung, wobei der von der Kapsel völlig losgerissene mediale Meniskus derart nach innen verschoben war, dass er das Gelenk direkt von vorn nach hinten durchzog. Ob dieses Symptom auch bei bestehender Einklemmung, die durch ein Dazwischenschieben eines Meniskusabschnittes zwischen die Gelenkenden charakterisiert ist, aufrecht erhalten werden kann, erscheint meines Erachtens zumindest recht zweifelhaft.

Anderseits verzeichnet die Literatur bei sehr feiner Technik, dem Gebrauch von weichen Röhren in vereinzelten Fällen, doch positive Resultate. Martina berichtet über den ersten Fall in dieser Hinsicht (1904), der auf dem Röntgenbilde deutlich den verlagerten Meniskusteil erkennen liess. Durch Sauerstoffeinblasung in das Kniegelenk in Verbindung mit Röntgenographie hat Hoffa ein wertvolles Hülfsmittel für die Erkennung namentlich totaler Meniskusverlagerung angegeben. Konjetzny glaubt zwar nicht, dass dieses Verfahren für die Diagnose der Meniskusverletzungen eine Förderung bringen könnte, Schwarz warnt anderseits vor der Luft- oder Sauerstoffinsufflation, die wegen der Möglichkeit des Entstehens einer „hartnäckigen Synovitis“ nicht ganz ungefährlich sei. Sehr überzeugend in gegenteiliger Hinsicht wirkt die Arbeit von Ulrichs, der an Hand von Kohlezeichnungen die feine Detailzeichnung der verschiedenen traumatischen und krankhaften Kniegelenksveränderungen mittels Sauerstoff-Röntgenogramm bespricht. Er arbeitet mit dem Grissonator und bevorzugt weiche Röhren, eine ruhige Zeitaufnahme ohne Verstärkungsschirm, wobei mit Anwendung der Sauerstoffinsufflation, die bei richtiger, vorsichtiger Technik seiner Ansicht nach absolut ungefährlich ist, auch blutige sowie seröse Ergüsse, Veränderungen an den Gelenkkörpern, Menisken sowie ganz kleine, rein knorpelige Körper zur Darstellung gebracht werden.

Differentialdiagnostisch wäre dieses Verfahren in vereinzelten Fällen dazu berufen, das letzte Wort zu sprechen. Ist schon das klinische Bild der Meniskusverletzung und der Gelenkmauskrank-

heit meist fast das gleiche, so kommt noch hinzu, dass letztere nicht allein durch knöcherne, sondern auch durch knorpelige freie Körper bedingt sein kann, die zuweilen gerade im vorderen Gelenkspalt festgehalten werden, so dass weder das klinische Bild, noch das blosse Röntgenverfahren in der Differentialdiagnose eine Unterscheidung gestattet. Die gestellte Wahrscheinlichkeitsdiagnose erweist sich bei der Operation oft noch als irrig, ein Lapsus diagnosticus, der aber hinsichtlich der einzuschlagenden Therapie praktisch vollkommen bedeutungslos ist.

In der Mehrzahl der Fälle vermag natürlich der Knochenschatten auf der Röntgenplatte, wenn nicht vorher schon das klinische Bild, die Entscheidung zu fällen. Denn der freie Körper wird nach Lösung der Einklemmung zu verschiedenen Zeiten meistenteils auch an verschiedenen Stellen des Gelenkes zu palpieren sein. Findet sich nun an der vorderen Gelenkspalte eine Vorwölbung, so ist die stets unveränderliche Lage und Gestalt des womöglich luxierten Meniskus oder des abgerissenen Meniskusabschnittes zum Vergleiche heranzuziehen, der als schmaler, flacher, druckempfindlicher und stets an derselben Stelle vorgefundener Körper imponiert, der bei Fingerdruck allerdings ebenso wie der freie Körper verschwinden kann.

Aeusserst schwierig ist es in den meisten Fällen, die Differentialdiagnose zwischen Meniskusverletzung und Hoffa'scher Krankheit zu stellen. Diese besteht in einer entzündlichen Verdickung und fribösen Verhärtung der seitlichen Fettpolster an der Vorderseite des Gelenkes, der Plicae alares, die als unförmige Zotten zuweilen in das Gelenkinnere hineinragen. Nach Hoffa ist diese Hyperplasie traumatischen Ursprunges, kommt aber auch neben Meniskusverletzung und bei freien Körpern vor. Die Symptome entsprechen genau denen der Meniskusverletzung. Nur wenn die pseudofluktuierende Anschwellung zu beiden Seiten der unteren Patellahälfte zu palpieren ist, dann wird die Differentialdiagnose zu Gunsten der Hoffa'schen Krankheit ausfallen. Das Sauerstoffröntgenogramm könnte hierbei sicherlich gute Dienste leisten. Praktisch ist eine Fehldiagnose irrelevant, da in beiden Fällen nur ein operativer Eingriff Heilung zu bringen vermag.

Hinsichtlich der Differentialdiagnose zwischen Meniskusverletzung und beginnender Arthritis deformans ist für letztere der evtl. röntgenologisch zu erbringende Nachweis der Gestaltsveränderung und der osteophytären Randwucherungen ausschlaggebend.

Bei Ausriss der Lig. cruciata mit Knochenstückchen, bei welchem das typische Bild von akutem Hämarthros, Unsicherheit

im Gelenk, Wackelbewegungen und von abnormer Verschieblichkeit des Unterschenkels nach vorn verwischt sein kann, fehlen die Einklemmungserscheinungen. Diese sind aber auch in Fällen von Meniskusverletzung kein konstantes Symptom. Für letztere spricht die zirkumskripte Druckempfindlichkeit im Bereich der Gelenkspalte.

Dieses sichere Merkmal der selbst atypischen Meniskusverletzung vermag auch gegenüber beginnender Gelenktuberkulose neben der Röntgenographie differentialdiagnostisch den Ausschlag zu geben in Fällen, bei denen ohne ein Trauma, ohne eine andere Krankheit im Gelenk Schmerzen, Bewegungsstörung und Schwellung, evtl. in Form des Hydrops, auftreten.

Ist schon das klinische Bild verschieden bei frischen und alten Fällen, so ist es auch bei der Behandlung geboten, eine Trennung in dieser Hinsicht vorzunehmen. Kommt es doch bei veralteten Fällen darauf an, den zum schädigenden Fremdkörper gewordenen Meniskusabschnitt aus dem Gelenke zu entfernen, während es sich bei den frischen Verletzungen darum handelt, zu verhüten, dass die verletzten Teile zu Fremdkörpern werden. Dass solches bei einer bestimmten Anzahl von Verletzungsart ohne einen operativen Eingriff möglich ist, erkennen alle Autoren einheitlich an. Bei schweren Verletzungen des Meniskus wie Zerreissungen, vollständiger Ablösung von der Kapsel, Zertrümmerungen mit Verschiebungen aus seiner Lage, ist es selbstverständlich, dass man mit einer Spontanheilung nicht rechnen kann. Handelt es sich bei den frischen Verletzungen dagegen um Lockerung des Knorpels von seinen Ansatzstellen oder Loslösung geringen Grades von seiner Kapsel, ist die konservative Therapie am Platze. In klinischer Hinsicht ergibt in diesem Falle die Palpation in der Gelenkspalte, abgesehen von umschriebener Druckempfindlichkeit, regelrechten Befund, auch fehlt das Symptom der primären Sperrung der Gelenkbewegung.

Die Behandlung besteht hier in immobilisierendem Verband für vier bis sechs Wochen. Durch feuchte Kompressionsverbände in den ersten Tagen mag die Resorption des Blutergusses günstig beeinflusst werden, der evtl. bei praller Auftreibung des Gelenkes und zögernder Resorption zu punktieren ist. Späterhin sind leichte passive Bewegungen und vorsichtige Massage der Kniestreckmuskulatur angezeigt. Vulpius hat zur Behandlung der Fälle von teilweiser Lösung des Meniskus von der Gelenkkapsel Alkoholinjektionen mit nachfolgender Sauerstoffaufblasung des Gelenkes empfohlen. Nach Blecher's Urteil hierüber ist dieses Verfahren ohne schädliche Nebenwirkung, und die Heilung sei dadurch zu

beschleunigen. Während Schwarz vor dieser Methode der Sauerstoffinsufflation warnt, weil der Meniskus einerseits hierdurch nicht wieder an seine alte Stelle zu bringen sei und anderseits die Gefahr einer hartnäckigen Synovitis bestehe, schlägt Konjetzny dieses Verfahren aus, da man „selbst bei richtiger Diagnose der Meniskusverletzung ohne Eröffnung des Gelenkes nicht wissen kann, welcher Art die Verletzung des Meniskus ist".

Führt die konservative Behandlung nicht zum Ziele, — nach Blecher trifft dies bereits zu, wenn nach 8 bis 10 Tagen keine ausgesprochene Besserung eintritt —, oder legt der Patient Wert darauf, bald geheilt zu sein, so ist die Operation berechtigt. Sie ist ferner indiziert in Fällen chronischer Einklemmung, bei denen ein konservatives Verfahren nichts mehr zu erreichen vermag, sondern im Gegenteil, ebenso wie bei frischen Fällen von Ruptur, ausgedehnter Kapsellösung und sonstigen schweren Meniskusverletzungen noch zu unnötiger Muskelatrophie und bei eventueller späterer mediko-mechanischer Behandlung zu schweren Reizungen der Gelenkkapsel führt. Es kommt nur darauf an, in frischen Fällen Rezidive zu verhindern, in veralteten die Ursache des zu den schweren Schmerzanfällen führenden Leidens zu beseitigen.

Die operative Behandlung bietet drei Möglichkeiten: die Naht, die partielle und die totale Meniskusexstirpation.

Die Naht kommt nach Ansicht der Mehrzahl der Autoren nur bei partieller Ablösung des vorderen Meniskusabschnittes von der Gelenkkapsel in Frage unter der Bedingung, dass der Meniskus selbst frei ist von Quetschungen, also Form- und Strukturveränderungen. Sehr zu Gunsten der Naht spricht die Erhaltung des funktionell sehr wichtigen Meniskus, gegen sie die Gefahr des Rezidivs. Da bei Ablösung des hinteren Meniskusabschnittes von der Kapsel die Naht eine breite Gelenkeröffnung in querer Richtung erfordert und zuweilen Rezidive zur Folge hat, ist als kleinerer Eingriff die Meniskusexstirpation vorzuziehen. Gegenüber dem hierin übereinstimmenden Urteil aller Autoren ist Katzenstein wohl der einzige, der auf Grund der von ihm erzielten guten Resultate der Naht ein bedeutend weiteres Feld einräumt. Er führt die zuweilen nach Jahren auftretende Arthritis def. auf die durch die Meniskusexstirpation hervorgerufene Inkongruenz der Gelenkflächen und auf die stärkere Druckbelastung des gesunden Meniskus zurück und rät daher in Fällen, in denen die Meniskusexstirpation wegen allzu schwerer Schädigung doch vorgenommen werden muss, die Mitentfernung des gesunden Meniskus. Dieser Ansicht widersprechend sagt Konjetzny, dass die Ent-

fernung des lateralen Meniskus auf Grund der anatomischen Verhältnisse wesentliche Störungen der Gelenkstatik zur Folge haben muss, was bei der Entfernung des medialen Meniskus nicht der Fall ist.

Die partielle Exstirpation wird der totalen vorzuziehen sein in Fällen, in denen ein beträchtlicher, völlig unversehrter Meniskusabschnitt, gewöhnlich der hintere, ohne Gefahr des Rezidivs belassen werden kann, vorausgesetzt dass er seiner Funktion wenn auch nur als Meniskusabschnitt gerecht zu werden vermag; dies trifft zu bei ausgedehnter Loslösung von der Kapsel in seinem vorderen Teil, bei Abriss von seiner Insertion, bei Ruptur, Faltung und bei Einkrempelung eines zungenförmigen Lappens oder eines Meniskusendes. Auch beim Meniscus bipartitus nach Steinmann wird sich die Abtragung nur des losgelösten Binnenschenkels empfehlen, nicht nur weil der Eingriff geringer, sondern nach Körber der Erfolg rascher einzutreten scheint als bei der Totalexstirpation.

Dieser verbleiben alle übrigen Fälle von Meniskusverletzungen, wie totale Ablösung des Meniskus von seiner Kapsel, partielle in seinem hinteren Abschnitt aus vorher erwähnten Gründen, Verlassen der natürlichen Lagebeziehung zur Umgebung, ausgedehnte Deformierungen u. a. Zu bedenken ist vor allem, dass ein zurückgelassener Meniskusteil, der in seiner Grösse unter der Hälfte der normalen Länge bleibt, der Gelenkmechanik nur zum Nachteil ist und zur Ursache des Rezidivs werden kann. Um dieses gleichfalls in Fällen von kombinierten Verletzungen eines Meniskus zu verhüten, ist es stets geboten, die genaue Inspektion des ganzen Meniskus dem operativen Vorgehen vorangehen zu lassen. Denn häufig ist vordere Ablösung des Meniskus von der Kapsel, worauf Konjetzny aufmerksam macht, mit Quetschung im hinteren Meniskusbogen kombiniert, so dass hier nicht die Naht sondern die Totalexstirpation auszuführen wäre. Nach Klapp's Ansicht ist die partielle Exstirpation ganz zu verwerfen und alles daranzusetzen, den verletzten Meniskus total zu exstirpieren.

Die Operation ist nach Konjetzny in Lokalanästhesie gut ausführbar. Bei der Narkose aber wird man aus Gründen der Muskelerschlaffung, welche Rotation, Extension und Beugung des Unterschenkels über die in die Kniekehle eingelegte Faust in höherem Grade gestattet, einen bessen Einblick in die hinteren Gelenkabschnitte erzielen. Kapsel und Faszie werden mit fortlaufender Seidennaht vereinigt, ebenso Haut- und Unterhautzellgewebe. Zuweilen tritt bei Gelenken, bei denen es früher öfters zu Ergüssen gekommen war, nach dem Eingriff wieder ein solcher auf, ohne

Bedeutung für das Resultat. Leichter Kompressionsverband in den ersten Tagen neben Lagerung auf Schiene während 8—10 bis 14 Tagen. Körber nimmt diese bereits nach 4 Tagen ab zu Gunsten eines Druckverbandes. Nach 8 Tagen Entfernung der Hautnähte. Beginn vorsichtiger Massage der Oberschenkelmuskulatur. Vom 14. Tage ab selbsttätige, vorsichtige Bewegung, Heissluft und allmählich ausgiebige mediko-mechanische Behandlung.

Da die teilweise oder gänzliche Entfernung eines Meniskus einen schweren Eingriff in die Mechanik des Gelenkes vorstellt, werde ich hinsichtlich der Resultate das ideale therapeutische Verfahren, bei dem der Meniskus erhalten bleibt, besonders besprechen und hierauf jene Behandlung, die die partielle oder totale Abtragung des Meniskus zum Ziele hat.

Was zunächst die Resultate der konservativen Therapie betrifft, so kann man ihr den Vorwurf nicht ersparen, dass es sich bei manchen Fällen von Meniskusverletzungen, die nach der Heilung zur völligen funktionellen Wiederherstellung geführt haben, gar nicht um solche gehandelt hat. Bennet, der über ein Material von 200 Fällen verfügt, will hiervon 112 durch konservative Methode geheilt haben; davon bedurften 83 keines Stützapparates. Es fehlt allerdings der Beweis, dass die Erfolge dauernde gewesen sind. Ueber einen besonders guten Erfolg berichtet Körber: 7 von ihm konservativ behandelte Fälle wurden ganz oder doch soweit wiederhergestellt, dass 3 wieder arbeitsfähig und 4 sogar militärdiensttauglich wurden.

Für die Befestigung des Meniskus durch Naht ist es bedeutungsvoll, dass Annandale, der diese Methode 1883 zuerst angegeben hat, infolge ungünstiger Erfahrungen später wieder zur Methode der Exstirpation überging. Hierbei ist jedoch zu berücksichtigen, dass damals der Nahtfixation ein bedeutend weiteres Feld eingeräumt wurde. Heute, da ihre Anwendung im allgemeinen nur auf partielle Lösung des vorderen Meniskusabschnittes beschränkt bleibt, übertreffen ihre Resultase die der Exstirpation, welche ja auch in Fällen chronischer Einklemmung mit beginnender Arthritis deformans zur Anwendung kommt. Die Zusammenstellung von Kroiss ergibt bei der Exstirpation 82 pCt. gute, 17 pCt. schlechte Resultate, bei der Naht 59 pCt. vollkommene, 33 pCt. gute und 8 pCt. minder befriedigende Resultate. Ferner verdienen die vorzüglichen Erfolge Katzenstein's hervorgehoben zu werden, der in allen nur günstigen Fällen die Nahtfixation zur Anwendung bringt. Nach Blecher erfolgt die Heilung der Nahtfixation etwas langsamer. Eine gewisse Empfindlichkeit des Meniskus, wohl die Folge einer Meniscitis, bleibt einige Zeit zurück.

Die Dauerresultate der Meniskusexstirpation sind der breitesten Variation unterworfen. Die häufig nach Meniskusexstirpation beobachtete Arthritis def. wird von Nissen als die Folge der Belastung des vom Meniskus entblössten Gelenkknorpels angenommen. Es ist andererseits wohl in den meisten Fällen sehr wahrscheinlich, dass der durch die wiederholten Einklemmungen bedingte dauernde Reiz im Gelenk schliesslich eine Arthritis verursacht, wie sie in ihrem ersten Stadium als häufiger Nebenbefund der chronischen Meniskusverletzungen bei der Operation zur Beobachtung kommt, so dass das anscheinend günstige Resultat der Meniskusexstirpation nach Jahren zunichte wird.

So hatten sich unter 11 von Glass berichteten Meniskusexstirpationen entweder schon zur Zeit der Operation oder erst später arthritische Prozesse eingestellt. Von 5 operierten Fällen Schlatter's traten sogar 3mal Störungen auf, die die Funktion des Beines mehr oder weniger beeinträchtigten: nur 2 Fälle blieben ohne Beschwerden. Die Beobachtungsdauer erstreckte sich hier auf 2 bis 5 Jahre. Vollbrecht teilt mit, dass von 3 operierten Soldaten keiner die volle Dienstfähigkeit wieder erlangte. Unter 3 Operierten, über die Bergmann berichtet, blieb nur einer beschwerdefrei, der noch dazu Schreibergehilfe gewesen ist. Von den beiden anderen Patienten trat bei einem trotz totaler Entfernung des Meniskus 10 Tage nach Wiederaufnahme der Arbeit bei abnormer Stellung erneute Einklemmung auf. Begründung hierfür sieht Bergmann in den durch die gelockerte Gelenkverbindung bei forzierter Flexion und Rotation abnormen gegenseitigen Bewegungsmöglichkeiten der Gelenkenden des Femurs und der Tibia.

Im Durchschnitt hingegen sind die Erfolge der Meniskusexstirpation in bei weitem mehr als der Hälfte der Fälle günstige. So hat Dambrin, der über 122 Operationen berichtet, in den meisten Fällen ein gutes bis tadelloses Resultat erzielt. Körber berichtet über 18 durch Partiell- oder Totalexstirpation behandelte Fälle; das Resultat beider Verfahren war gut: allerdings blieben bei einigen Patienten geringe Schwäche und mässige Beschwerden zurück. Konjetzny hat von 21 Fällen 16mal sehr gute Resultate erzielt. Bei dem schlechten Erfolg der übrigen 5 Operierten war der erste Unfall vor Monaten und Jahren erfolgt. Ferner berichtet Hirsch 1913 über einen Fall, bei welchem vor $2^1/_2$ Jahren beide Menisken eines Kniegelenkes wegen schwerer Verletzung exstirpiert worden sind: „Das Kniegelenk ist im vollen Umfang beweglich und entspricht auch erhöhten Anforderungen". Bedeutungsvoll erscheint der Bericht Kocher's, dass nach totaler Exzision des medialen Meniskus eine Andeutung von Genu varum resultieren soll.

Ueberblickt man die Resultate der operativen Behandlung, so bleiben doch in der Mehrzahl der Fälle Beschwerden geringen Grades zurück: Schmerzhaftigkeit besonders bei Witterungswechsel, Ermüdung nach Anstrengung, mehrfach auch Unsicherheit im Gelenk. Seltener finden sich mässige Beugungsbeschränkungen, vereinzelt auch Gelenkergüsse nach Ausgleiten. Meist kann der Beruf, der nicht zu grosse Anforderung an die unteren Extremitäten stellt, fortgesetzt werden. Besonders aber bei sportlichen Leistungen, die eine plötzliche Bewegungsübertragung der Körperlast auf die Füsse mit sich bringen, kommt das Fehlen eines Meniskus zur Geltung. Dass ein derartiger Eingriff der Mechanik des Gelenkes nur nachteilig sein muss, bezeugen wohl selbst Patienten, die vollkommene Bewegungsfreiheit nach der Operation wieder erlangt haben und sogar beschwerdelos Bergtouren unternehmen, jedoch vor Rotationsbewegungen eine gewisse Scheu haben und sich in dieser Hinsicht vorsehen müssen. Rotationsbewegungen über die Norm hinaus, und zwar nicht nur in Beugestellung, sondern in der sonst Drehungen ausschliessenden Streckstellung, vereinzelt auch Abduktionsbewegungen nach entferntem Meniscus medialis werden denn auch häufig bei der Nachuntersuchung zu erheben sein.

Insofern erscheint es nicht von Gleichgültigkeit, ob an Stelle der partiellen die totale Exstirpation des Meniskus ausgeführt wird, was Klapp empfiehlt und Katzenstein in jedem Falle bei nicht durchführbarer Nachfixation übt, während Blecher den Standpunkt vertritt: „je weniger fortgenommen wird, desto besser die Resultate“. Dass z. B. ein bei der Operation zurückgelassener Meniskusabschnitt von der hinteren Insertion bis zum medialen Seitenbande, an welchem er noch festhaftet, infolge dieser Fixation seiner beiden Endpunkte der Gelenkmechanik noch zu gute kommt, erscheint mir sichergestellt. Die abnorme Aussenrotation kann ein hinterer medialer Meniskusschnitt natürlich nicht verhindern. Hat die Fixation des Gelenkes durch das Fehlen eines Meniskus schon Einbusse erlitten, so wird die Schädigung noch beträchtlicher sein bei gedehntem Bandapparat nach häufigen Gelenkergüssen. Da nun die Fixation nicht allein eine vom Bandapparat, sondern auch von der Beschaffenheit der Muskulatur abhängige Grösse darstellt, so werden bei sonst günstigem Verlauf die Endresultate hinsichtlich der Leistungsfähigkeit des Gelenkes davon abhängen, inwieweit die Atrophie der Oberschenkelmuskulatur durch medikomechanische Behandlung zu bessern ist.

Bevor ich mich der Besprechung der Technik der operativen Behandlung zuwende, will ich zunächst die Krankengeschichten der

mir von Herrn Geheimrat Prof. Dr. Hildebrand liebenswürdiger Weise überlassenen Fälle folgen lassen.

Fall 1. S. G., Lehrer 29 J. 1907 Unfall, Fall auf das rechte Knie, Erguss im Gelenk. Seitdem schont Pat. das rechte Bein. 1912 Schmerzen im rechten Knie (Massage und Heissluftbehandlung). Vor 4 Wochen fühlte Pat. beim Bücken plötzlich einen ganz intensiven, stechenden Schmerz im linken Knie, so dass er im Augenblick das Gelenk nicht mehr gebrauchen konnte. Seither Schmerzen im linken Knie beim Gehen und Stehen, seit 14 Tagen besteht Schwellung des Gelenks.

Aufnahme in Charité: 7. 6. 1914. Befund: Das linke Knie ist geschwollen, die Konturen sind verwischt, Fluktuation. Druckschmerz auf der lateralen Seite der Patella an der Gelenkspalte vorhanden. Aktive Beweglichkeit ist durch den Schmerz beschränkt, passive frei. Röntgenbild lässt eine Erweiterung des lateralen linken Gelenkspaltes erkennen. Diagnose: Lockerung des linken lateralen Meniskus. — 10. 6. Punktion des Gelenkes und komprimierender Verband. Ruhigstellung des Beines in Cramerschiene. — 27. 6. Abnahme des Schienenverbandes, Kompressionsverband mittels Flanellbinde und Ruhigstellung des Gelenkes durch lange Holzschiene in der Höhe des Kniegelenkes. Erguss ist zurückgegangen. — 5. 7. Abnahme der Schiene. Pat. macht kurze Gehversuche. — 6. 7. Erguss hat nicht zugenommen. — 7. 7. Auf Wunsch als gebessert entlassen.

Fall 2. O. K., Schlosser, 40 J. Stets gesund gewesen. Anfang Juni 1913 hob Pat. eine Eisenlast von links nach rechts. Dabei verspürte er plötzlich einen Stich im linken Knie; es sei ihm gewesen, als habe er sich „das Knie verknaxt". Pat. ging mit Mühe nach Hause, lag 14 Tage zu Bett (Einreibungen und Verband). Die ganze Zeit über konnte Pat. das Bein nicht gerade strecken. Später stiess ihm während der Arbeit bei ähnlicher Körperbewegung wie beim ersten Unfall dasselbe zu. Wiederum 14 Tage Bettruhe und Einreibungen. Ebenfalls leichte Schwellung des Knies und Unvermögen, das Bein zu strecken. Vor 14 Tagen derselbe Unfall.

Aufnahme in die Charité: 2. 9. 1913. Linkes Bein leicht geschwollen. Fluktuation, Ballotement der Patella. Keine Hitze und Rötung des Knies. Leichter Druckschmerz auf medialer Seite der Patella. Diagnose: Verletzung des linken medialen Meniskus. — 3. 9. Röntgenbild negativ. Einpinselungen mit Jod, Ruhelage. — 6. 9. Auf persönlichen Wunsch nach Hause entlassen.

Fall 3. R. W., Kanalarbeiter, 22 J. Am 29. 6. 1913 stiess Pat. mit linkem Knie gegen einen Schemel. Anschwellung des Kniegelenkes, starke Schmerzen; erstere blieb bestehen, letztere liessen bald nach. Pat. tat seine Arbeit weiter und machte sich selbst Einreibungen mit Chloroformöl. Oktober ging er zum Arzt, der Jodpinselungen und Salbenverbände verordnete. Diese Kur blieb bis Januar 1914 erfolglos. Später Wickelung mit Flanellbinde. Zustand blieb derselbe. — 9. 3. 1914 Röntgenaufnahme in Charité: Pat. bekam Bescheid, es könnte „Arthritis oder Knorpelauflagerung" sein. Am 3. 4. von seiner Kasse zur Behandlung in Charité überwiesen.

Befund: Am linken Knie ganz geringes Tanzen der Patella, man verspürt beim Aufstossen der Patella auf den Knochen ein leichtes Hinterhaken an einer Rauhigkeit des Knochens. Die Umfangsmasse am rechten und linken Bein sind nicht verschieden, Quadrizeps links etwas schlaffer als rechts, eine Funktionsstörung im Kniegelenk besteht nicht. — Beschwerden des Pat. bestehen in mässigen Schmerzen, die spontan oder auch bei der Arbeit auftreten, ihn aber in der Funktion des Beines nicht behindern. Das Röntgenbild lässt keine deutliche Veränderung des Knochens erkennen. — 7. 4. 1914.

Neben dem Lig. patellae inf. links eine etwas stärkere Hervorwölbung der Gelenkkapsel als rechts. Patella gibt auf Druck etwa $^1/_2$ cm nach, ebenso wie rechts. Es ist aber dabei links deutlich ein knirschendes Geräusch wahrnehmbar, was rechts nicht vorhanden. Die Bewegungen im Kniegelenk sind nicht beschränkt, manchmal fühlt man dabei ein weiches Reiben. Krankhaftes ist am Knochen nicht zu tasten. Leichte X-Beinstellung. Keine seitlichen Wackelbewegungen. Mässige Druckempfindlichkeit des Gelenkspaltes am oberen Rande des linken Condyl. int. tibiae. Diagnose: Meniskuslockerung links medial? Hoffa'sche Krankheit? Arthritis genu? — 8. 4., da irgend eine Therapie nicht indiziert ist, Entlassung nach abgeschlossener Beobachtung.

Fall 4. M. A., 7jähriger Knabe. Als kleines Kind hat Pat. viel an Erbrechen gelitten, später oft Drüsenschwellungen am Hals. Am 14. 6. 1912 stürzte Pat. plötzlich hin, konnte zwar noch leidlich laufen, klagte aber über Schmerzen im linken Knie, hinkte. Am 16. 6. schwoll das Knie stark an, Pat. konnte nicht mehr laufen. 17. 6. Aufnahme in Charité. — Befund: Herz, Lungen o. B. Erbsengrosse Drüsen im Nacken. Linkes Knie im ganzen geschwollen, oberer Rezessus prall gefüllt, Fluktuation, Patella abgehoben. Kein Schneeballknirschen. Druckschmerzhaftigkeit besonders an der medialen Gelenkspalte. — 19. 6. Punktion des Gelenkes. Es entleert sich viel seröse Flüssigkeit mit zahlreichen Fibrinflocken. Naht, Schienenverband. Mikroskopisch: Fibrinfäden, Leukozyten, keine Bakterien, speziell keine Tbc-Bazillen nachweisbar. Pirquet schwach positiv. Röntgenbild: kein Herd.

Diagnose: Tbc, (Meniskusverletzung links medial?) 23. 6. Pirquet positiv. — 26. 6. Fäden gezogen. — 8. 7. Das Gelenk hat sich wieder stark gefüllt. Punktion, Jodoformglyzerin. Naht. Knie wird fest umwickelt. Schienenverband. Temperatur abends 38,4. Bronchitis. Viel Giemen und Brummen. Wickel. — 20. 8. Fäden entfernt, Knie ist bedeutend dünner geworden. Temp. morgens 37,0, abends 38,5. — 26. 8. Gipsverband des linken Beines. — 27. 8. 1912 gebessert entlassen.

Fall 5. F. O., Briefträger, 38 J. Dezember 1912 wurde ihm aus dem rechten Kniegelenk eine Gelenkmaus entfernt. Vor einer Woche gab es beim Treppensteigen plötzlich einen Krach im linken Knie, und seitdem knackt es bei jeder Beugung und Streckung. Erhebliche Schmerzen hat Pat. hierbei nicht. — 19. 9. 1913 Aufnahme in Charité.

Befund: Beim Bewegen im linken Kniegelenk deutliches Knacken. Der Unterschenkel schnappt vor vollendeter Beugung und Streckung plötzlich mit vernehmbarem Ruck in die richtige Stellung ein. Dabei fühlt man unterhalb des Epicondylus fem. lat. momentanes Vorspringen eines kleinen Körpers. In der Ruhe ist derselbe nicht zu palpieren. Einen zweiten Körper von Zweimarkstückgrösse fühlt man verschieblich oberhalb der Patella.

Diagnose: Meniskusruptur links lateral und Corpus mobile. — 22. 9. 1913 Operation in Chloroformäthernarkose. Längsschnitt über dem Epicondylus lat. Die Gelenkmaus oberhalb der Patella wird leicht entfernt (zweimarkstückgross). Der Meniskus lat. ist durchgerissen. Derselbe wird entfernt. Vernähung der Gelenkkapsel und der Haut. Schienenverband.

30. 9. Entfernung der Nähte. Wunde ist gut verheilt, bei Bewegung im Gelenk Schmerzen. Umwickelung mit Flanellbinde. — 3. 10. Pat. beugt schmerzlos bis zu 90 Grad. Streckung normal. — 10. 10. Umfang des Beines ist links 25 cm oberhalb der Patella um 2 cm, 15 cm unterhalb der Patella um 1 cm geringer, über der Patella um 2 cm stärker als rechts. Pat. kann fest auf den Fuss auftreten und frei und schmerzlos umherlaufen. Beugung links aktiv bis 80 Grad möglich. Geheilt entlassen.

Fall 6. U. T., Feldhilfsarzt, 26 J. Im Januar 1914 zog sich Pat. beim Skisprung durch Aussenrotation eine Distorsion des rechten Kniegelenkes und Riss des inneren Seitenbandes (?) zu. Nach 6wöchiger Behandlung in chir. Klinik zu München (feuchte Kompressionsverbände, Gipsverband. Massage, Heissluft) als geheilt entlassen. Seither beschwerdefrei. Im August 1916 nachts stürzte Pat. von einem Erddamm in ein 3 m tiefes Granatloch, wobei das durch den Körper, Tornister und sonstige Ausrüstung belastete rechte Bein bei leicht gebeugtem Kniegelenk im Augenblick des Sturzes durch Hängenbleiben in einer Bodenvertiefung auswärts gedreht wurde, während der Körper sich in Vorwärtsbewegung befand. Hierbei glaubt Pat. unwillkürlich eine Streckbewegung im rechten Kniegelenk ausgeführt zu haben. Im Moment des Unfalles verspürte er plötzlich einen heftigen, stechenden Schmerz im Kniegelenk, knickte in einem nach aussen offenen Winkel ein und fiel zu Boden. Zuerst unfähig, das rechte Bein zu gebrauchen, setzte Pat., gezwungen durch starkes Artilleriefeuer, seinen Marsch fort trotz Streckbehinderung im Kniegelenk, die sich jedoch allmählich löste, und versah seinen Dienst weiter. Ein über die Kleidung angelegter Kompressionsverband verringerte die Unsicherheit im Gelenk. Die Schmerzen liessen allmählich nach. Beim Besehen des Kniegelenkes nach 5 Tagen konnte Pat. neben starkem Erguss eine harte, flache und druckempfindliche Vorwölbung am inneren Gelenkspalt feststellen, die nach einigen Tagen verschwand. Folgezeit beschwerdefrei, abgesehen von geringer Unsicherheit im Gelenk. — September 1916 erneuter Unfall infolge Aussenrotation des Unterschenkels durch Ausgleiten im Schützengraben. Kniegelenk konnte wohl etwas gebeugt, aber nicht gestreckt werden. Am inneren rechten Gelenkspalt fand sich wieder an der gleichen Stelle die druckempfindliche, harte und leistenförmige Vorwölbung. Praller Erguss trat erst nach mehreren Stunden auf. Nach 14tägiger Behandlung in einem Feldlazarett mit Schienenverband und Schwammkompressionsverbänden war die Bewegung im Knie wie vorher ausführbar. Im Oktober 1916 dienstfähig zur Truppe entlassen. Seither 10 weitere Unfälle. Stets geringfügigere Ursachen. Durch vorsichtige aktive Bewegungen löste sich stets bald nach den Unfällen die Beugefixation. Zeitweises Knacken im Gelenk.

13. 6. 1917 Aufnahme in Charité. Befund: Rechtes Kniegelenk zeigt leichte Schwellung, Tanzen der Patella. Geringe Druckschmerzhaftigkeit an der rechten inneren Gelenkspalte. Aussenrotation, nicht Adduktion, ruft Schmerzen im inneren Gelenkspalt hervor. Beugung und Streckung sind im vollen Umfange ausführbar. Geräusche weder fühl- noch hörbar. Umfang des rechten Oberschenkess um $1\frac{1}{2}$ cm geringer als links. Unterschenkel-Umfang beiderseits gleich. Röntgenbild negativ.

Diagnose: Verletzung des rechten med. Meniskus. — 15. 6. Operation: In Aethernarkose Längsschnitt an der Innenseite des Kniegelenkes. Der innere Meniskus ist vor dem medialen Seitenband quer durchrissen und ragt mit seinem freien, stark zerfaserten, in scharfem Winkel umgeschlagenen freien Ende in das Gelenk; er sitzt noch fest an seinem vorderen Ansatz. Abtrennung desselben. Gelenkkapsel gegenüber dem vorderen Meniskusansatz zeigt samtartige Schwellung und Zottenverdickung geringen Grades. Schichtnaht. Schienenverband.

23. 6. Entfernung der Nähte. Knie ist noch stark geschwollen. Heilung per primam. — 29. 6. Fortlassen der Schiene. Völlige Streckung und Beugung ist bis zu 100 Grad möglich. Druckverband. — 6. 7. Keine Wackelbewegungen. In ruhiger Rückenlage fällt die Fusspitze etwas weiter auswärts als links. Pat steht auf. — 11. 7. Zur mediko-mechanischen Behandlung entlassen. — 14. 8. Pat. ist im allgemeinen beschwerdefrei, geht jedoch aus Scheu vor

Aussenrotation mit dem Stock und hat noch das Gefühl geringer Unsicherheit im rechten Kniegelenk. Bei Witterungswechsel Schmerzhaftigkeit geringen Grades. Kein Erguss nachweisbar. Umfang 15 cm unterhalb der Patella um $^1/_2$ cm, 25 cm oberhalb der Patella um $1\,^1/_2$ cm geringer als links. Es besteht noch ein Beugungsdefekt von 5 Grad gegenüber links. In 14 Tagen soll Pat. als dienstfähig entlassen werden.

Nachtrag März 1918: Pat. fühlt sich vollkommen beschwerdefrei. Atrophie der Beinmuskulatur ist geschwunden. Eine durch Ausgleiten auf vereistem Boden, das andere Mal durch Sprung verursachte, etwas schmerzhafte Aussenrotation des Unterschenkels verlief ohne nachteilige Folgen. Ein Marsch von 38 km in 14 Stunden wurde gut vertragen. Dagegen muss Pat. jegliches Springen wegen der hiermit verbundenen Gefahr der Aussenrotation meiden.

Fall 7. B. O., Telegraphenarbeiter, 21 J. Am 2. 12. 1912 bei Sprung von 35 cm hoher Stufe auf Laufbohle verspürte Pat. Knacken im rechten Knie. Dieses blieb in mässiger Beugestellung und schwoll leicht an. Bewegungsversuche lösten Schmerzen aus. 7 Wochen Bettruhe zu Hause. Behandlung mit Umschlägen und Salbenverbänden. Allmählich konnte das Knie wieder gestreckt werden und schwoll ab. — Nach 3 Wochen Rezidiv. Pat. lag 8 Wochen zu Hause und die Rückbildung vollzog sich ebenso wie im vorigen Male. Schmerzen und Bewegungsstörungen waren später nicht vorhanden, doch hatte Pat. stets das Gefühl, dass im rechten Knie irgend etwas nicht in Ordnung sei. Anfang 1913 erneuter Unfall durch Ausgleiten auf der Strasse (rechtes Bein auswärts). Knie stand abermals in Beugestellung fest. Nach 3 Wochen Schonung und Behandlung war Pat. wieder hergestellt.

Aufnahme in Charité 20. 12. 1913. — Befund: Knie: keine Massdifferenzen zwischen rechts und links. Bewegungen frei und ohne Schmerzen. Keine Geräusche fühlbar. Erguss nicht nachweisbar. An der Innenseite ist, dem vorderen Teil der rechten medialen Gelenkspalte entsprechend, eine umschriebene, etwa 1 cm lange, druckempfindliche Stelle nachweisbar. — Röntgenbild: Etwas weiter Gelenkspalt rechts, die Kontur der Tibiagelenkfläche ist medial von der Tuberositas intercondyloidea an umschriebenen Stellen etwas unscharf. — Diagnose: Meniskusverletzung rechts medial. — Operation 7. 1. 1913. In Aethernarkose Längsschnitt an medialer Seite. Der rechte innere Meniskus findet sich auf eine Länge von 6 cm von der Gelenkkapsel gelöst und wird mittels einer Schere gänzlich entfernt. Schichtnaht. Volkmann'sche Schiene. — 14. 1. Entfernung der Nähte. Heilung per primam. — 20. 1. leichte aktive und passive Bewegungen. — 25. 1. Entfernung des Verbandes. — 30. 1. Erguss ist bedeutend zurückgegangen. — 3. 2. Am Oberschenkel Massdifferenz zu Gunsten der linken Seite. Streckung im Liegen schmerzlos, beim Gehen noch unsicheres Gefühl. Bei Bewegung fühlt man noch Reibegeräusche. Geheilt entlassen.

Bevor ich zur klinischen Sichtung des vorliegenden Materials übergehe, sei vorausgeschickt, dass die Einreihung dieser Krankheitsbilder in meine Arbeit lediglich deshalb geschah, weil es sich entweder um ganz typische Fälle handelt, sei es hinsichtlich des Unfallverlaufes, der Symptome und des Röntgenbefundes, oder weil die anderen Krankheitsbilder in differentialdiagnostischer Hinsicht der Erwähnung wert erscheinen.

Unter diesen 7 Fällen sind drei konservativ und drei operativ behandelt worden [1 Fall (Nr. 2) wurde auf Wunsch unbehandelt

entlassen]. 2mal ist der Meniskus total, 1mal partiell exstirpiert worden. Eine Totalexstirpation hierunter betraf den lateralen Meniskus. 5mal war der mediale und 2mal der laterale Meniskus betroffen.

In Fall 1 spricht für Meniskusverletzung neben dem Druckschmerz an lateraler Gelenkspalte die Erweiterung der Gelenkspalte auf dem Röntgenbilde. Fixation des Kniegelenkes fehlte, die Erscheinungen waren sonst nicht schwerwiegend. Daher war die Vermutung einer blossen Meniskuslockerung gerechtfertigt und die konservative Therapie indiziert.

Nach unserer heutigen Anschauung hätte Fall 2, der das typische Bild der primären Sperrung mit späteren chronischen Einklemmungen und der Druckempfindlichkeit an der medialen Gelenkspalte darbietet, operiert werden müssen. Da Patient jedoch auf Wunsch ohne Behandlung entlassen werden musste, sind erneute Rückfälle sicherlich eingetreten.

Fall 3 bietet als direkte Verletzung der medialen Gelenkspalte in differentialdiagnostischer Hinsicht Interesse. Mässige Druckempfindlichkeit am medialen Gelenkspalte berechtigt bei sonst fehlenden Erscheinungen von Meniskusverletzungen die Annahme einer Meniskuslockerung. Geringe Hervorwölbung der Gelenkkapsel medial vom Lig. patellae inf. und das Knirschen bei Druck auf die Patella sprechen für Hoffa'sche Krankheit, während das Reiben bei Bewegungen und das leichte Hinterhaken der Patella an einer Rauhigkeit des Knochens den Gedanken an eine beginnende lokalisierte Arthritis def. nicht von der Hand weisen lassen. — Das Röntgenbild liess keine Veränderungen erkennen, hätte aber wohl in Verbindung mit Sauerstoffeinblasung in das Gelenk wesentliche Dienste zur Klärung der Diagnose geleistet.

In Fall 4 wird man auf Grund der Anamnese, des positiven Pirquet und des Drüsenbefundes am Nacken wohl eher zur Diagnose Tuberkulose hinneigen, wenn auch eine Meniskusverletzung bei der vorhandenen Druckempfindlichkeit an medialer Gelenkspalte in Betracht zu ziehen ist.

Fall 5 verdient als frische Verletzung in dreierlei Hinsicht der Erwähnung. Das typische Schnappen des Unterschenkels vor vollendeter Beugung und Streckung in die normale Stellung und das Hervortreten eines kleinen Körpers an lateraler Gelenkspalte unterhalb des Epicondylus lat. gestatteten vor der Operation die Diagnosestellung der Ruptur des Meniskus und das operative Verfahren, das bei der Lage des zu fühlenden Körpers genau unter dem Epicondylus lat. nur in Totalexstirpation bestehen konnte. Gleichzeitig imponiert der Fall als Gelenkmauskrankheit: ein wan-

dernder Fremdkörper ist im Gelenk zu fühlen und auch Einklemmung hat meiner Ansicht nach bestanden; denn wie wäre es sonst möglich gewesen, dass der kräftige laterale Meniskus bei blossem Treppensteigen rupturierte? Die Meniskusruptur ist also hier sekundär durch Interposition eines Corpus liberum zwischen Femurkondyl und Meniskus auf der Höhe des Bogens verursacht worden.

Fall 6 imponiert als typische, habituelle Luxation (nach v. Bruns). Da ein Meniskusteil stets an der medialen Gelenkspalte zur Zeit der bestehenden Einklemmung zu palpieren war und auch parallellaufend mit Zunahme an Beweglichkeit des Kniegelenkes allmählich wieder verschwand, musste es sich um einen Querriss oder Abriss von der vorderen Insertion handeln. Die Vorwölbung zur Zeit der Einklemmung ist dadurch zu erklären, dass das freie Ende des Meniskus während der Interposition näher an das andere noch festsitzende Ende herantritt, so dass die Meniskusmitte infolge der grösseren Nähe ihrer jetzt fixierten Enden im Bogen nach aussen ausweichen muss. Der genau geschilderte Unfallsverlauf bestätigt, dass zum Zustandekommen einer medialen Meniskusverletzung durch indirektes Trauma neben Beugung und Aussenrotation auch Belastung, Muskelzug und unwillkürliche Gegenbewegung im Sinne der Streckung mitwirken müssen.

Fall 7 liefert den Beweis, dass eine ausgedehnte Ablösung des medialen Meniskus von der Kapsel trotz zweimaliger Bettruhe von 7 bis 8 Wochen nach dem Unfall nicht wieder anheilt. Leider geht nicht genau hervor, ob bei der „Bettruhe“ auch das Bein ruhiggestellt war. Bei Fixation des Kniegelenkes ist gegenüber der konservativen Behandlung die Operation vorzuziehen, die auch in diesem Falle schliesslich Heilung brachte.

Die Methode und Technik des operativen Verfahrens bildet heute noch eine recht umstrittene Frage.

Die häufigste Anwendung findet heute der Parapatellarschnitt nach Allingham. Obgleich durch ihn, an lateraler Seite angewandt, das im Vergleich zu medial bedeutend kräftigere Retinaculum patellae lat. (— ebso wie das mediale —) durchschnitten wird, sagt Franz König trotzdem, dass es hierbei äusserste Schwierigkeiten bereitet, an das hintere Horn des Meniskus heranzukommen. Gleichfalls behaupten Klapp, Katzenstein und Kroiss, dass die Uebersicht und Zugänglichkeit für den hinteren Gelenkabschnitt völlig ungenügend sind. Während Klapp für die mediale Seite einen halben Textor'schen Bogenschnitt bevorzugt, hat Bergmann mit Querschnitt nach Barker (zwischen Seitenband und Patellarrand) stets den besten Einblick ins Gelenk gewonnen.

Gegenteiliger Ansicht hierüber ist Kroiss. Günstig jedoch spricht sich dieser über die von Schloffer für den medialen Meniskus angegebenen zwei Längsschnitte vor und hinter dem Lig. collaterale tibiale aus. Keinen Fortschritt in der Operationstechnik hat nach dem Urteil von Kroiss die Schnittführung nach Herz gebracht, bestehend aus einem Querschnitt an lateraler oder medialer Gelenkhälfte, wobei der Gelenkkapselschnitt am geschonten Seitenbande unterbrochen wird.

Ueber Katzenstein's Winkelschnitt (Parapatellarschnitt und Querschnitt event. mit Durchtrennung des Seitenbandes) äussert sich Klapp im günstigen Sinne, wogegen Martina, Kroiss und Kocher die Schonung des Bandapparates betonen.

Bei Kirchner's idealem Operationsverfahren, das in Abmeisselung der Tuberositas tibiae mit dem anhaftenden Lig. patellae in Trapezform besteht, scheinen die technischen Schwierigkeiten beträchtlich zu sein. Wenn Schmerz auch vorzügliche Erfolge hiermit erzielt hat, bestätigt er, dass die Durchführung der Technik nicht ganz einfach ist, vor allem bei Veränderungen des Knochens des Tibiakopfes.

Die Forderung der Schonung des Bandapparates erfüllt ebenso der Medianschnitt mit Längsdurchsägung der Patella nach Babitzki. Zur vollkommenen Uebersicht empfiehlt dieser kleine Einschnitte der Synovialmembran, besonders am lateralen Kondylus, worunter wohl die immerhin kräftigen Bandfasern des Retinac. patellae lat. zu verstehen sind. Ueber die nach dieser Methode von Stierlin gewonnenen Erfahrungen berichtet Dubs: Das Verfahren sei mühsam und zeitraubend und erhöhe die Infektionsgefahr. Der Einblick in die hinteren Gelenkabschnitte sei mässig bis schlecht.

Schliesslich hat Schmerz ein Verfahren angegeben, dessen Schnittführung zur besseren Uebersicht und zum Unterschied jener von mir angegebenen in Figur 1 zur Darstellung kommt. Aus den Angaben von Schmerz über sein Verfahren geht nicht hervor, dass dieses Anspruch darauf erhebt, auch bei Meniskusverletzungen Anwendung zu finden. Unter zwei operierten Fällen (Nadel im Lig. cruciat. und Synovialfungus) war einmal der Erfolg ein sichtlich guter, von dem anderen Patienten war nichts mehr zu erfahren.

Aus dieser kurzen Zusammenstellung der üblichen Schnittführungen geht hervor, dass bis heute keine Methode besteht, die alle drei Forderungen, Einfachheit, völlige Schonung des Bandapparates und gute Einsicht auch in die hinteren Gelenkabschnitte, zu erfüllen vermag.

Um aber gute Operationserfolge zu erzielen, muss der Einblick in die hinteren Gelenkabschnitte gefordert werden. Finden sich doch häufig neben dem Abriss der vorderen Meniskusinsertion Quetschungen des hinteren Hornes (Konjetzny) und nebenbei zuweilen Gelenkmäuse (Martina), verlangen anderseits differentialdiagnostisch nicht genau geklärte Binnenverletzungen grössere Inzisionen, so kommt es wesentlich darauf an, dass die Art der

Fig. 1.

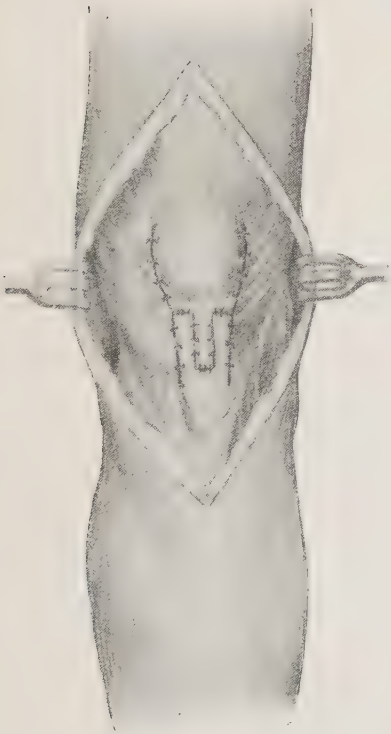

Fig. 2.

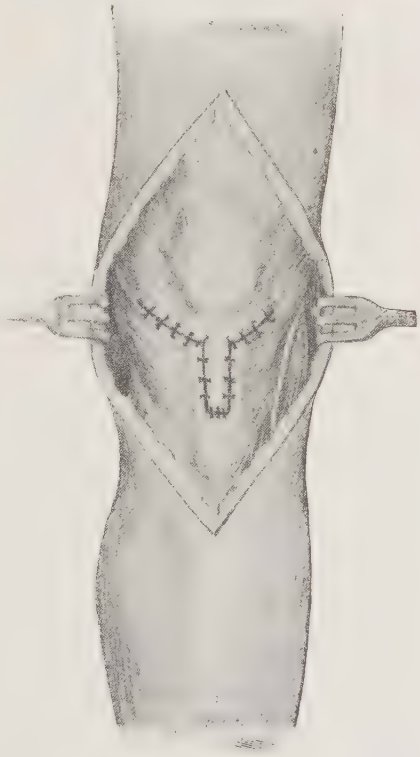

Schnittführung eine exakte, sichere Naht des Bandes gestattet, dafür aber dann zumindest die aponeurotischen Ausstrahlungen der Oberschenkelmuskulatur möglichst geschont werden, und dass der dadurch gewonnene Einblick ins Gelenk wirklich ein guter ist.

Diese Bedingungen zu erfüllen, hat sich meine Schnittführung zur Aufgabe gestellt (Fig. 2):

1. Bogenförmiger Hautschnitt von einem Punkte 3 cm oberhalb des oberen Patellarrandes ausgehend und mit seit-

licher Umgehung der Patella etwas unter der Tuberositas tibiae endigend (nach v. Hacker).

2. Blosslegung des Lig. patellae bis an die Retinacula patellae.
3. Dreiteilung des Lig. pat. propr. durch zwei Längsschnitte.
4. Mediale Seite: Schrägschnitt vom proximalen Ende des inneren Längsschnittes, d. i. $^1/_2$ cm unterhalb des unteren Patellarrandes, beginnend, quer durch das mediale Drittel des Lig. pat. propr., in Richtung auf den Epicondylus fem. med. und endigend am Retinac. pat. med., d. i. 1 bis $1\,^1/_2$ cm vor dem Epikondylus.

   Lateral ebenso wie medial abgesehen davon, dass der Schnitt in leichtem Bogen steiler nach einem Punkt 3 cm oberhalb des Epicondylus fem. lat. hinzielt, um am Retinac. pat. lat. zu enden, d. i. $2\,^1/_2$ cm vor dem Epicondylus fem. lat.
5. Querschnitt im mittleren Drittel des Lig. pat. propr. $^3/_4$ cm oberhalb der Tuberositas tibiae, die distalen Enden der beiden Längsschnitte verbindend.

Mehrmalige Anwendung der Schnittführung an der Leiche ergab nach Beugung des Gelenkes und Wegräumung der Plicae alares vollkommen freie Uebersicht über das Gelenkinnere. Die hintere Fläche der Patella lässt sich gut überblicken, da sie bei der Beugung des Gelenkes mit ihrem unteren Rande gehoben wird. Durch Extension, kombiniert mit Rotationsbewegungen des Unterschenkels, werden auch die hinteren Meniskenteile sichtbar.

Für diese Schnittführung spricht ferner die Schonung der Retinacula patellae, sowie die Durchtrennung der aponeurotischen Ausstrahlungen der Oberschenkelmuskulatur genau in der Faserrichtung, wobei die Menisken distal von den Schrägschnitten liegen bleiben, also von ihnen nicht verletzt werden. Der bei der Querdurchtrennung des Streckapparates erwachsende Nachteil wird hier durch die zungenförmige Schnittführung ausgeglichen, wobei einem kurzen Querschnitt stets ein langer Längsschnitt folgt, sodass mehrere exakt gelegte Nähte besonders an den zwei Längsschnitten für eine gute Konsolidierung des Bandes sprechen.

Von der Methode nach Schmerz (Fig. 1) unterscheidet sich diese Schnittführung zunächst dadurch, dass das Lig. pat. propr. nur in eine Zunge zerlegt wird, dort in drei Zungen, hier laufen die seitlichen Schrägschnitte in der Faserrichtung der aponeurotischen Ausstrahlungen, dort durchtrennen die seitlichen Längs-

schnitte diese in schräger Richtung vom oberen Patellarrande bis an die Tuberositas tibiae. Auch ist der Einblick bei der Methode nach Schmerz im Leichenversuch nur auf das mittlere Gelenkdrittel ein guter.

Die Anwendung der oben angegebenen Schnittführung käme in Betracht in differentialdiagnostisch nicht genau geklärten Fällen, bei Meniskusverletzung mit gleichzeitigem Kreuzbandriss, bei doppelseitiger Meniskusexstirpation und in Fällen, in denen eine vollkommene Uebersicht des Gelenkinneren angestrebt wird.

Handelt es sich aber um Meniskusexstirpation oder Wiedervereinigung des Meniskusabschnittes mit der Kapsel durch Naht, so wäre ein Schrägschnitt in der oben angegebenen Richtung, hier jedoch mit Durchschneidung des Retinac. pat., bis an das Lig. pat. propr. heran schonender für die ebenfalls schrägziehenden aponeurotischen Ausstrahlungen der Oberschenkelmuskulatur in die Gelenkkapsel als der Quer- oder Parapatellarschnitt; denn auch letzterem fällt infolge seiner Umbiegung nach der Spina tib. hin das Retinac. pat. meist zum Opfer. Als Hautschnitt hierzu würde sich der mittlere Teil des oben nach v. Hacker angeführten Bogenschnittes empfehlen. Im Leichenversuch gewährt der Schrägschnitt mindestens ebenso guten Einblick in das Gelenk als der Quer- oder Parapatellarschnitt.

Ein weiterer Vorteil dieser Schrägschnittführung durch die Gelenkkapsel bestände darin, den Schrägschnitt durch Verlängerung nach lateral oder medial hin in den oben angegebenen Zungenschnitt durch das Lig. pat. propr. weiterführen zu können, falls während der Operation Schwierigkeiten eintreten hinsichtlich des Zuganges zum hinteren Meniskusabschnitt, während der Hautschnitt gleichzeitig nach oben und unten hin verlängert wird.

Schliesslich erfülle ich die angenehme Pflicht, Herrn Prof. Dr. A. Köhler für die gütige Ueberlassung der Arbeit, Herrn Geheimrat Prof. Dr. Hildebrand für die der Krankheitsfälle und Herrn Geheimrat Prof. Dr. Orth für die mir liebenswürdiger Weise zur Verfügung gestellten Leichen auch an dieser Stelle meinen verbindlichsten Dank auszusprechen.

Literatur.

Allingham, British medical Journal. 1889 u. Lancet 1902.
Annandale, British medical Journal. 1897.
Babitzki, Deutsche med. Wochenschrift. 1914. Nr. 31. S. 1572.
Barker, A. E., Practitioner. 1909. Lancet 1897 u. 1902.
Bennet, The Lancet. 1900.
Bergmann, Deutsche Zeitschr. f. Chir. Bd. 83.
Bircher, Deutsche Zeitschr. f. Chir. 1913. H. 48.
Blecher, Deutsche Zeitschr. f. Chir. Bd. 123.
Boucher, Arch. de méd. et de pharmacie milit. 1905. Nr. 8. Ref. Zentralbl. f. Chir. 1905.
Bromfield, Chir. observ. and cases. Deutsche Uebersetzg. Leipzig 1774.
v. Bruns, Beitr. z. klin. Chir. Bd. 9. S. 435.
Dambrin, Rev. de chir. 1907. H. 3 u. 4.
Dubs, Zeitschr. f. Chir. Bd. 136. S. 137.
Glass, Arch. f. klin. Chir. Bd. 99.
Herz, Zentralbl. f. Chir. 1908. S. 37.
Hey, Observations. 1903.
Hirsch, Berl. klin. Wochenschr. 1914. K. K. Gesellschaft der Aerzte zu Wien 5. 12. 1913.
Hoffa, a) Berl. klin. Wochenschr. 1904. b) dieselbe. 1906. c) Deutsche med. Wochenschr. 1914.
Katzenstein, a) Lang. Arch. Bd. 98. S. 843. b) Verhandl. d. Deutschen Gesellsch. f. Chir. 1910. S. 118. c) Deutsche Zeitschr. f. Chir. Bd. 57. S. 313. d) Berl. klin. Wochenschr. 1908.
Kirchner, Beitr. z. klin. Chir. Bd. 71. S. 703.
Klapp, Operationen an den unteren Extremitäten in „Chir. Operationslehre von Bier-Braun-Kümmel". 1913. Bd. 3. S. 852.
Kocher, Operationslehre. 1907.
König, Franz, Deutsche Zeitschr. f. Chir. Bd. 88. S. 337.
Konjetzny, Münchener med. Wochenschr. 1912. Nr. 22.
Derselbe, Münchener med. Wochenschr. 1916. S. 525.
Körber, Deutsche Zeitschr. f. Chir. Bd. 106.
Kroiss, Beitr. z. klin. Chir. Bd. 66. S. 598.
Lossen, Deutsche Chir. Bd. 65.
Martina, Deutsche Zeitschr. f. Chir. 1907. Bd. 88. S. 369.
Nissen, Inaug.-Dissert. Kiel. 1895.
Reid, L. Froriep's Notizen. Bd. 43. S. 63.
Schlatter, Beitr. z. klin. Chir. Bd. 41. H. 2.
Schloffer, Wiener klin. Wochenschr. 1910. Nr. 3.
Schmerz, Zentralbl. f. Chir. 1916. Nr. 43. 2.
Schultze, Arch. f. klin. Chir. Bd. 81. T. 2.
Schwarz, Bruns' Beiträge. Bd. 84. H. 3.
Steinmann, Schweiz. Rundsch. f. Med. Nr. 12.
Derselbe, Verhandl. d. 39. Kongr. d. Deutschen Gesellsch. f. Chir.
Ulrichs, Fortschritte auf dem Gebiete der Röntgenstrahlen. Bd. 21. H. 6.
Vollbrecht, Bruns' Beitr. z. klin. Chir. 1898. Bd. 21.
Vulpius, Münchener med. Wochenschr. 1913. Nr. 9.
Zuppinger, Habilitationsschrift. Zürich. 1909.

Lebenslauf.

Ich, Theodor, Karl, Benno Ufer, wurde als Sohn des Spinnereidirektors Theodor Ufer am 23. April 1891 zu Unter-Eggendorf in Nieder-Oesterreich geboren. Meine erste Schulbildung erhielt ich durch Privatunterricht im Elternhause und in der Uebungsschule zu Wiener-Neustadt in Nieder-Oesterreich und besuchte ebendaselbst das K. K. Staatsgymnasium. Nach mit Stimmeneinhelligkeit bestandenem Abiturientenexamen vom 7. Juli 1910 leistete ich als Einjährig-Freiwilliger in der 6. Batterie des Feldartillerie-Regimentes Nr. 76 zu Freiburg i. B. vom Oktober 1910 bis März 1911 meiner Dienstpflicht Genüge und studierte die vorklinischen Semester an der Universitat zu Freiburg i. B., wo ich das Physikum vom 26. Februar 1913 mit dem Prädikat „sehr gut“ bestand. Ich besuchte ferner die Universitäten zu Kiel, München und Berlin. Bei Ausbruch des Weltkrieges rückte ich als Feldunterarzt mit einem Feldlazarett ins Feld, wurde am 20. September 1915 zu einem Infanterie-Regiment versetzt und laut A.K.O. vom 17. Juni 1916 zum Feldhilfsarzt ernannt. Von letzterem Truppenteil erfolgte meine Beurlaubung nach Berlin am 1. März 1917 zwecks Ablegung des medizinischen Staatsexamens, das ich am 30. Mai 1917 mit der Gesamtnote „gut“ unter Erteilung der Approbation als Arzt beendete.